

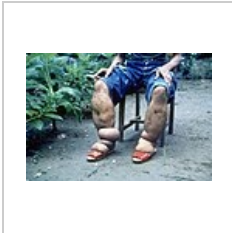
# Otok

**Otok** (lat. *oedēma*, *-tis*, *n.*, počestěně často *edém*) znamená hromadění tekutiny v mezibuněčném prostoru. Z mezibuněčného prostoru se pak se může dostat i jinam – např. do tělních dutin nebo plicních sklípků.

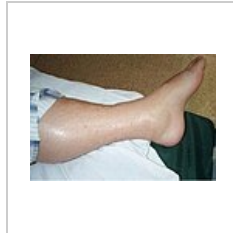Jde o místní poruchu krevního oběhu, která však může mít příčinu i mimo kardiovaskulární systém. Následkem otoku vážne výměna vody a živin mezi krví a buňkami, a tak se mění podmínky metabolismu.



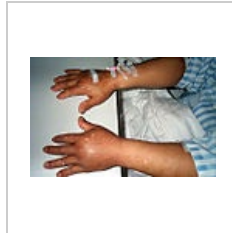Hydrokéla v důsledku elefantiázy



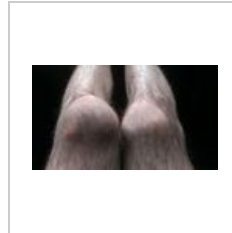
Nohy oteklé při elefantiáze



Otok nohy v důsledku syndromu kapilárního úniku indukovaného IL-11



Otok rukou ze stejné příčiny



Otok kolene po pádu

## Klinický obraz

Otoky postihují orgány s velkým množstvím řídkého pojiva, parenchymatózní orgány málo. Edematózní orgán je **prosáklý, zduřelý, těstovitý**, po zatlačení se v něm vytvoří **vkleslina** (pitting edema). Vkleslinu můžeme pozorovat také v místě přiléhajícího oblečení (guma na ponožkách). Kůže nad oteklým místem je **lesklá, napjatá a bledá** (s výjimkou zánětlivého otoku), po ústupu otoku se řasí. Z mikroskopického hlediska jsou buňky oddálené a zvětšené, mezi snopečky vaziva jsou štěrby vyplněné edémovou tekutinou.

## Příčiny otoků

Příčinami otoků jsou patologické stavy, při kterých převažuje únik tekutiny do extravaskulárního prostoru nad jejím zpětným vstřebáváním do krevního řečiště. Mohou být následkem změny hydrostatického gradientu, změny osmotického gradientu, změny permeability kapilární stěny či jako kombinace těchto mechanismů.

## Rozdělení a diferenciální diagnostika

Zásadní klinické rozlišení je na<sup>[1]</sup>:

- **generalizovaný** otok a
- **lokální** otok.

Patofyziologicky rozdělujeme otoky na:

- **venostatický** – generalizované u *srdečního selhání* a lokální u *žilních otoků* (flebotrombóza, žilní insuficience),
- **hypalbuminotický** – pouze generalizované, a to u *jaterních* či *renálních otoků*,
- **lymfostatický** – pouze lokální,
- **toxický** – pouze generalizované u *jaterních otoků*,
- **zánětlivý** – pouze lokalizovaný u *zánětů, sarkoidózy* – a
- **angioneurotický** – pouze generalizovaný u *alergií, angioedémů* a *defektu C1 proteinu*.

## Generalizované otoky

Generalizované otoky postihují celé tělo. Mohou být venostatické, hypalbuminotické, toxické a angioneurotické. Klinicky se rozlišují otoky kardiální, renální, jaterní, hypalbuminemické, alergické, otoky při preeklampsii a nepravý otok typu myxedému<sup>[1]</sup>.

U generalizovaných otoků je vlivem sníženého objemu cirkulující tekutiny vždy aktivována osa renin-angiotensin-aldosteron<sup>[1]</sup>.

## Kardiální otok

Etiopatogeneticky jde o **venostatický edém**. Příčinou je **selhávání srdce** jako pumpy, jehož následkem je zvýšení hydrostatického tlaku na venózním konci kapiláry. Vzroste tak filtrace vody z kapiláry do tkáně a klesne zpětná resorpce. Tekutina uniká do intersticia tak dlouho, dokud se hydrostatické tlaky nevyrovnají. Snížením objemu

intravaskulárního řečiště je přes baroreceptory aktivována smyčka R-A-A, která způsobí zadržování vody.

U *pravostranného* srdečního selhání je základním projevem vznik **perimaleolárních** symetrických otoků u stojících či sedících pacientů. U ležících jsou oteklé zádové oblasti a genitál. Otoky postupují směrem vzhůru. Dále u pacientů můžeme pozorovat **zvýšenou náplň krčních žil**, až s **pulzacemi**, **hepatojugulární reflux**(zvýšená náplň krčních žil při tlaku na játra), **hepatomegalii**, **splenomegalii**, a **ascites**<sup>[1]</sup>.

U *levostranného* srdečního selhávání vzniká **edém plic**. Nejprve intersticiální, překročí-li však hydrostatický tlak tekutiny tlak alveolárního vzduchu, vzniká edém alveolární. Pacient poté vykašlává zpěněnou tekutinu.

Základem diagnostiky je ECHO. Změny jsou viditelné i na RTG (plicní edém) či EKG<sup>[1]</sup>.

## Jaterní otoky

Jaterní otoky jsou kombinací **toxického** a **hypalbuminemického** otoku. Nejčastější příčinou je **jaterní cirhóza**. Základem je stáza krve v portálním systému, do níž pronikají gramnegativní střevní bakterie, které běžně bývají eliminovány v játrech. Stázou se otevírají portokavální anastomózy, kterými se gramnegativní bakterie dostávají do systémového oběhu. Tato endotoxémie způsobí zvýšenou tvorbu oxidu dusnatého, jenž působí v periférii vazodilatačně. Následkem je otok, snížení cirkulujícího objemu krve a aktivace systému renin-angiotenzin-aldosteron.

Poškozená syntetická funkce jater zároveň zapříčiňuje hypalbuminémii a pokles onkotického tlaku (viz níže).

V rámci diagnostiky se zaměřujeme na anamnézu, kde pátráme například po etylismu. Dále využíváme fyzikální vyšetření jater a ascitu. Ze zobrazovacích metod můžeme použít sono břicha. Jaterní funkce můžeme zkoumat i biochemicky. Zjišťujeme hladinu albuminu, prealbuminu, ALT a AST.

## Renální otoky

Renální otoky vznikají na základě špatné funkce ledvin. Mohou být způsobeny dvěma mechanismy: **retencí sodíku a vody** při oligourii nebo anurii a **hypalbuminemií**, vzniklou v důsledku proteinurie.

V diagnostice je kromě biochemického vyšetření důležitá sonografie ledvin<sup>[1]</sup>.

## Hypalbuminotický edém

Při **nedostatku plasmatických bílkovin** (zejména albuminů) dochází k poklesu onkotického tlaku krve. Klesá tak zpětné vstřebávání vody z intersticia do kapilár. Tekutina pronikající do intersticia zvětšuje jeho hydrostatický protitlak a po ustavení rovnováhy se tvorba otoku zastaví. Úbytek intravaskulární tekutiny aktivuje systém R-A-A, který ovlivněním renálních funkcí způsobí zadržování vody. Tento mechanismus se uplatňuje u edému způsobeného jaterním selháváním či renální dysfunkcí, kdy dochází k proteinurii. K hypalbuminémii může dojít v důsledku nedostatečného přísunu bílkovin v potravě u poruch příjmu potravy, dysfagií, malabsorpčních stavů či nádorových onemocnění. Nízká hladina albuminu může být také způsobena ztrátou bílkovin močí proteinurie, stolicí (exsudativní enteropatie) či přestupem bílkovin do výpotků (ascites, fluidothorax, hydroperikard)

Hypalbuminemický otok vzniká zejména tam, kde je málo elastického pojiva, typicky v oblasti očních víček (periorbitální edém).

V diagnostice vycházíme z anamnézy a fyzikálního vyšetření. Opíráme se na prvním místě o průkaz hypalbuminémie. Na místě je dále vyšetření syntetické funkce jater, biochemické vyšetření moči či sono břicha.

## Angioneurotický edém

Jde o otok vzniklý zvýšením permeability kapilár účinkem různých toxinů (bodnutí hmyzem), při sepsi, šoku, inhalaci dráždivých látek apod.

Rozlišujeme tři mechanismy<sup>[1]</sup>:

- edém na podkladě IgE zprostředkované reakce u **alergií**,
- **angioedémy**,
- **Quinckeho edém** - hereditární nebo získaný defekt inhibitoru C1 proteinu.

## Nepravý otok typu myxedému

Myxedém je otok připomínající stav u velmi pokročilé hypothyreózy. Nejedná se o hromadění samotné tekutiny v intersticiu, ale i o hromadění mukopolysacharidů<sup>[1]</sup>.

Myxedém je oproti pravým otokům tvrdý. Klinický obraz doplňuje únava, somnolence a pomalý, huhňavý hlas.

## Další typy otoků

### Otoky u preeklampsie

Jde o uvolnění angiogenních faktorů z placenty následkem placentární hypoxie. Následkem je systémová endoteliální dysfunkce. Otoky zhoršuje proteinurie<sup>[1]</sup>.

## Polékové otoky

Jde o nežádoucí účinek léků. Časté jsou např. otoky u blokátorů kalciových kanálů<sup>[1]</sup>, kortikoidů, hormonální antikoncepce.

## Cyklické otoky

Premenstruálně se o některých žen vyskytují otoky, jejichž etiologie je neznámá<sup>[1]</sup>.

# Lokální otoky

## Lymfostatický edém (lymfedém)

Při poruše lymfatické drenáže intersticia se hromadí bílkoviny a roste osmotický tlak intersticia. Lymfedém je lokalizovaný, tuhý, asymetrický otok. Příčinou je blokáda lymfatických uzlin a cév nebo jejich úplné chybění. Na končetině vede ke vzniku elefantiazy.

Může být **primární** - vrozený deficitní vývoj mizních cév (hypoplazie mizních kapilár a prekolektorů). Vzácné jsou hereditární lymfostatické edémy, u nichž klinický obraz dokresluje žluté nehty<sup>[1]</sup>. Primární lymfedém je obvykle **ascendentní** formy. Nejdříve je postižena periferie a později se šíří proximálně.

**Sekundární** lymfedém vzniká druhotně v důsledku:

1. streptokokové infekce - erysipelu,
2. parazitární infekce - filariózy (vlasovci - *Filaria*),
3. mechanického přerušení mizních cév při **úrazu** nebo **operaci** (např. odstranění či ozařování lymfatických uzlin v rámci protinádorové léčby),
4. nádoru (nejčastěji metastázy karcinomu v lymfatických uzlinách),
5. exstirpace v. saphena magna pro bypassové operace,
6. zánětu.

Sekundární lymfedém je obvykle **descendentní**.

## Terapie

Základem léčby je fyzikální terapie (lymfodrenáž), kompresivní bandáže a punčochy, péče o kůži, režimová opatření (pravidelná péče o končetinu, vyvarování se i drobným traumatům, pobytu v horkém prostředí, intenzivní fyzické práci a sportu).

## Zánětlivý edém

Vlivem zánětových mediátorů roste permeabilita kapilár pro vysokomolekulární látky (exsudace).

## Příčiny

Nejčastější příčinou je nespecifický zánět. Otok je pak jednou z klasických známek zánětu (*tumor*). Vzácnou příčinou otoku je např. **sarkoidóza**, u níž se otok může projevit jako erythema nodosum.

## Žilní otoky

Jde o otoky při blokadě žilního průtoku nebo při **žilní nedostatečnosti**.

## Klinický obraz

Zánětlivý otok se od ostatních (bledých) otoků odlišuje lividní barvou. Obraz se zásadně liší, jde-li o otok **akutní**, nebo **chronický**<sup>[1]</sup>. **Akutní otok** vznikající většinou na podkladě může dosáhnout až obrazu flebotrombózy **phlegmasia cerulea dolens**. Končetina je pak oteklá, cyanotická a velmi bolestivá. **Chronický otok** vzniká na podkladě **chronické žilní insuficience**. Obraz otoku je doplněn přítomnými flebektáziemi (*corona flebectatica*) a **varixy**, poruchami pigmentace (hemosiderinové pigmentace), stasis dermatitis, bílou atrofie, lipodermatoskleróza či bérčovými vředy.

## Příčiny

U akutních zejména **flebotrombóza**, u chronických zejména **žilní nedostatečnost**. ⚠️ **Pozor u flebotrombózy na hrozící plicní embolii.**

## Lipédém

Lipédém je hyperplazie podkožní tukové tkáně. Vyskytuje se u žen, často s rodinnou predispozicí.



### Článek neobsahuje vše, co by měl.

Můžete se přidat k jeho autorům (<https://www.wikiskripta.eu/index.php?title=Otok&action=history>) a jej.

O vhodných změnách se lze poradit v diskusi.

## Ortostatické otoky

Vznikají při dlouhém stání a sezení, kdy není v činnosti svalová pumpa.



### Článek neobsahuje vše, co by měl.

Můžete se přidat k jeho autorům (<https://www.wikiskripta.eu/index.php?title=Otok&action=history>) a jej.

O vhodných změnách se lze poradit v diskusi.

## Edémová tekutina

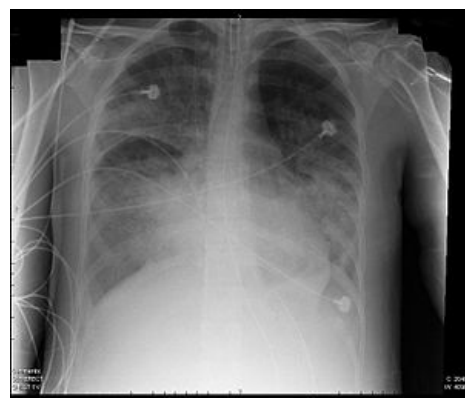1. chudá na bílkoviny (transsudát) – měkké otoky – venostatický a hypalbuminotický edém,
2. bohatá na bílkoviny (exsudát) – tuhé otoky – lymfostatický a zánětlivý edém.

K odlišení transsudátu a exsudátu se používají Lightova kritéria<sup>[1]</sup>.

## Zvláštní případy a pojmy

### Edém plic

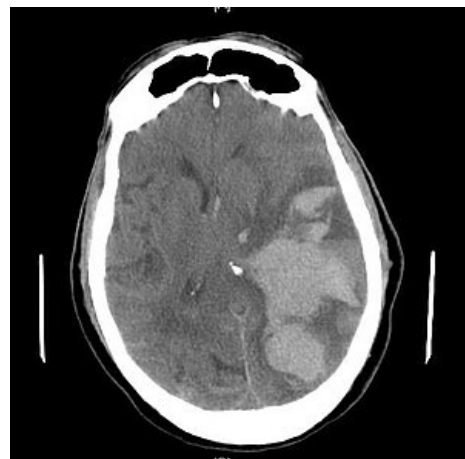- nastává při levostranném srdečním selhávání (městnání krve v plicích) – tekutina prostupuje do alveolů,
- klinicky – vykašlávání růžového zpěněného sputa, později je sputum rezavé,
- při dlouhodobější stáze se rozpadají erythrocyty a hemoglobin je přeměňován na hemosiderin a ten je fagocytován alveolárními makrofágy (siderofágy), které se dostávají i do edémové tekutiny (odtud rezavá barva sputa), vazivo intersticia se zmnožuje,
- makroskopicky: plíce je zvětšená, tuhá, prosáklá, na řezu z ní vytéká zpěněná čirá tekutina, u dlouhodobějších stavů je plíce rezavě zbarvená a tuhá (rezavá indurace plic).



Nekardiální edém plic

### Edém mozku

- makroskopicky: mozek je zvětšený, těžší, zúžené sulci, oploštělé gyri tlakem na kalvu, zúžené komory (na rozdíl od atrofie mozku, kdy jsou naopak komory a sulci rozšířené a gyri zúžené, atrofický mozek má menší hmotnost),
- vznikají tlakové kužele (conus occipitalis, temporalis, interhaemisphericus, frontalis),
- způsobuje smrt.



Edém mozku způsobující subfalcinní herniaci

### Hydrops

- povšechný edém s přítomností edémové tekutiny (transsudátu) v preformovaných dutinách (serosní dutiny, klouby).
  1. hydrothorax (v pleurálních dutinách),
  2. hydroperikard (v perikardovém vaku),
  3. hydroperitoneum = ascites (v peritoneální dutině),
  4. hydrokéla (v cavum serosum scroti).

### Hydrops fetus universalis

- např. při Rh inkompatibilitě (matka Rh-, otec Rh+, dítě Rh+).

### Anasarka

- edém pojiva („povšechné prosáknutí tkání“).

### Macerace

- změknutí tkáně působením vody (hlavně postmortálně u plodů odumřelých in utero).

## Odkazy

### Související odkazy

- Otok mozku

- Diferenciální diagnostika otoků dolních končetin

## Externí odkazy

- Otok (česká wikipedie)
- Edema (anglická wikipedie)
- Otoky při žilní nedostatečnosti (<http://www.zilniporadna.cz/otoky/otoky-dolnich-koncetin.htm>)

## Reference

1. BARTÁKOVÁ, Hana. *Diferenciální diagnóza otoků, ascitu a fluidothoraxu* [přednáška k předmětu Interna předstátnicová stáž, obor Všeobecné lékařství, 1. lékařská fakulta Univerzita Karlova]. Praha. 26.5.2014.

## Zdroj

- PASTOR, Jan. *Langenbeck's medical web page* [online]. [cit. 2009]. <<http://langenbeck.webs.com>>.
- ČEŠKA, Richard, ŠTULC, Tomáš, Vladimír TESAŘ a Milan LUKÁŠ, et al. *Interna*. 3. vydání. Praha : Stanislav Juhaňák - Triton, 2020. 964 s. ISBN 978-80-7553-780-5.