

Příčiny náhlé slepoty

Mezi příčiny náhlé slepoty patří:

- zánět zrakového nervu (neuritida optiku)
- sklivcové hemoragie
- odchlípení sítnice
- cévní okluze (cerebrální, retinální a terče zrakového nervu)
- akutní chorioretinitida v makule
- akutní glaukomový záchvat

Zánět zrakového nervu

Postihuje převážně mladé jedince (ve věku 20–40 let). Nejčastěji se vyskytuje u roztroušené mozkomíšní sklerózy a dalších demyelinizací (neuromyelitis optica - m. Devic) a může být prvním příznakem této choroby. Často recidivuje.

Dvě význačné infekce mohou být rovněž příčinou retrobulární neuritis n. optici (neurosyphilis - tabes, progresivní paralýza, taboparalýza, neuroborrelióza).

Pacient pociťuje bolest při pohybech bulbu nejčastěji retrobulárně a periokulárně. Ke ztrátě zraku dochází do dvou týdnů, rekonvalescence nastává za 4–6 týdnů, typicky zůstává temporální nablednutí papily zrakového nervu.

Léčí se kortikosteroidy, resp. podle příčiny a podle imunopatologického mechanismu.

Retrobulbární neuritida (za bulbem)

Při prvním projevu onemocnění se nenajde na terči zrakového nervu nic, u recidiv blednutí papily. Častější výskyt je u dospělých.

Intraokulární neuritida (uvnitř bulbu)

Terč zrakového nervu je edematózní, jsou přítomny zánětlivé změny na sklivci, častěji u dětí. Klinicky se tak projevuje meningeom optiku a pituitární tumor. Intraokulární neuritidu odlišíme pomocí rentgenového vyšetření nebo CT.

Sklivcové hemoragie

 *Podrobnější informace naleznete na stránce Haemophtalmus.*

Sklivcové hemoragie nastávají nejčastěji u diabetes mellitus a u hypertenze. Při vyšetření u oftalmologa nelze vybavit červený reflex pozadí. Krev se rychle sráží a je zachycována pomocí sklivcových kolagenních fibril. Po rozpadu krevní sraženiny dochází k odplavení erytrocytů trámčinou – může dojít k zánětu duhovky, popřípadě při ucpání trámčiny k hemolytickému glaukomu. Resorbce ve sklivci nastává během několika dnů nebo týdnů.

Příčiny krvácení

- porucha krvácivosti a srážlivosti (postiženy obě oči, předávkování se antikoagulačními léky)
- zvýšený arteriální krevní tlak
- záněty retinálních cév
- zvýšený venózní tlak
- nitrooční trauma
- trhliny sítnice
- trauma
- nitrooční nádory
- vitreoretinální trakce

Terapie

V případě, že nedochází k resorbci krve nebo nacházíme fibrotické proliferativní tkáň ve sklivci, je indikována pars plana vitrektomie.

Cévní okluze

Okluze v karotidách a vertebrobazilárních arteriích způsobují přechodné nebo trvalé zrakové poruchy.

Amaurosis fugax

Pacient přestává vidět přibližně na 5 minut, potom se jeho vizi zlepšuje. Dochází k uvolnění murálních trombů z aterosklerotických karotid, které způsobují lokální ischemii, fragmentují se a jsou odplavovány. Na bifurkacích retinálních arterií jsou v lumen vidět žluté částice (krystalky cholesterolu).

Retinální arteriální okluze

Nejčastější příčinou retinální arteriální okluze je embolizace, popřípadě enormně zvýšený nitrooční tlak. Tento zvýšený nitrooční tlak může nastat buď při angulárním glaukomu, nebo tlakem na stěnu bulbu během operací.

Příčiny embolů

- infekční endokarditida
- murální trombus
- fibrilace síní
- ateromatózně změněné karotické arterie

Okluze *a. centralis retinae*

K embolizaci dochází v oblasti lamina cribrosa. Pacientovi se náhle zhorší zrak, nakonec rozezná jen světlo a pohyb. Dochází k bělavému zbarvení sítnice a ke vzniku ischemického edému v oblasti bipolárních a gangliových buněk, které jsou odkázané na zásobení z *arteria centralis retinae*. Jelikož ve fovee jsou pouze tyčinky a čípky a nenacházejí se tam bipolární a gangliové buňky, vidíme takzvanou třešňovou skvrnu. Je to způsobeno tím, že fotoreceptory jsou zásobeny z cév choriodey, které nejsou poškozeny. Po několika týdnech edém vymizí a nastane atrofie terče zrakového nervu.

Terapie

- snaha o vazodilataci – masáž oka
- oční kapky (β -blokátory)
- vdechování amylnitritu

Okluze větve centrální arterie

- Pacient udává ve svém zorném poli skotom, který ukazuje místo uzávěru cévy. Zraková ostrost je však dobrá. Pokud nenastane obnova průtoku krve sítnicí do 2 hodin, tyto změny jsou irreverzibilní.

Retinální venózní okluze

- Retinální venózní okluze jsou častější než ty arteriální. Postihují převážně starší jedince (kolem 60–70 let). Jelikož arterie a větvy mají společný adventiciální obal, v místě jejich křížení dochází k utlačení větvy skleroticky změněnou arterií. Nastává stáza krve a vznik trombu.

Okluze větve centrální retiny

Rozlišujeme dva typy podle rozsahu útlaku:

Neischemické

Dochází k parciální okluzi centrální větvy. Zde dojde jen k malému poklesu centrální zrakové ostrosti. Žíly jsou dilatované a tortuózní, vidíme roztroušené hemoragie, v makule edém různé intenzity. Hemoragie se mohou resorbovat.

Ischemické

Úplná okluze centrální větvy. Retinální žíly jsou vinuté, na sítnici jsou četné hemoragie s vatovitými ložisky. Terč zrakového nervu je překrvený a edematózní. V důsledku ischemie se tento stav komplikuje do tří měsíců rubeózou duhovky a vzniká neovaskulární glaukom.

Terapie:

- antikoagulační léčba warfarinem – snižuje vznik neovaskulárního glaukomu
- panretinální koagulace argonovým laserem (léčba neovaskularizací)

Okluze větve větvy centrální retiny

Nejčastěji bývá postižena horní temporální větev v místě křížení arterie a větvy. V místě uzávěru větvy je hemoragie, větev je dilatovaná a vinutá. Jsou zde také vatovitá ložiska. Makula je edematózní. Pokud je okluze distálnější od makuly, její postižení je menší.

Terapie:

- tak jako v minulém případě fotokoagulace argonovým laserem (pro indikaci k tomuto výkonu je nutné provést fluorescenční angiografii)

Odchlípení sítnice

Podstatou odchlípení je odloučení sensorické části sítnice od pigmentového epitelu. Pokud dochází k odchlípení sítnice v periférii, centrální zraková ostrost nemusí být snížena. V případě, že se odchlípení šíří od makulární oblasti, vízus je výrazně zhoršen. Nejvíce se vyskytuje u dospělých (50–60 let), avšak děti mohou být také postiženy. Pacienti s těžší myopií a po operaci katarakt mají zvýšené riziko vzniku odloučení sítnice.

 *Podrobnější informace naleznete na stránce [Odchlípení sítnice](#).*

Klasifikace

Primární

- rhegmatogenní (díra nebo trhlina v důsledku degenerace na sítnici)

Sekundární

- trakční (vznik fibrózních pruhů ve sklivci a elevací sítnice např. po úraze, při proliferativní diabetické retinopatii, větší sklivcové krvácení, u nedonošených dětí)
- exsudativní tekutina (subretinální, při poškození pigmentového epitelu tumorem - maligní melanom cévnatky, nebo zánětem - uveitida)

Symptomy

- fotopsie (blesky, jitření) – pohyb sklivce
- muscae volitantes (tmavé šmouhy, až hemoftalmus) - zamlžené rozostřené vidění
- clona (tmavý stín) – výpadek zorného pole

Terapie

- laserová baráž, nebo uzavření ruptury našitím episklerální silikonové plombáže či bukláže
- kryogulace okrajů trhliny (vyvolání aseptického zánětu – vytvoření pevné jizvy)
- v některých případech volíme i pars plana vitrektomii (přitlačení pigmentového epitelu expanzivním plynem nebo silikonovým olejem)

Akutní chorioretinitida v makule

Ke ztrátě vízu dochází během několika dnů.

Příčiny

- toxoplazmóza
- metastázy ze vzdálených bakteriálních a virových infekcí
- autoimunitní reakce

Oftalmolog zjistí žlutobělavé ložisko na zadním pólu a zákaly ve sklivci. Přední segment je bez známek zánětu.

Terapie

Kortikosteroidy (Prednison)

Akutní glaukomový záchvat

 *Podrobnější informace naleznete na stránce [Glaukom](#).*

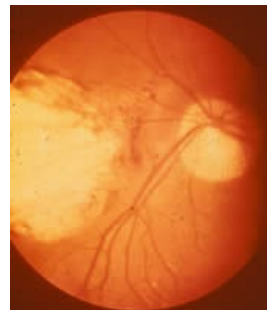
Odkazy

Související články

- Akutní glaukomový záchvat

Použitá literatura

- ROZSÍVAL, Pavel, et al. *Oční lékařství*. 1. vydání. Galén, Karolinum, 2006. 0 s. ISBN 80-7262-404-0.
- BOGUSZAKOVÁ, Jarmila a Šárka PITROVÁ. *Akutní stavy v oftalmologii*. 1. vydání. Praha : Galén, 2006. ISBN 80-7262-368-0.



Akutní chorioretinitida, původce: *Toxoplasma gondii*

