

Paréza nervus laryngeus superior

Nervus laryngeus superior se větví na **ramus internus** a **ramus externus**.

- Ramus internus **senzitivně** inervuje **supraglotickou část laryngu**.
- Ramus externus **motoricky** inervuje **musculus cricothyroideus**.

Paréza *n. laryngeus superior* může vzniknout:

- **poškozením jader n. vagus;**
- **poškozením vlastního n. vagus** nad odstupem *n. laryngeus superior* – tumor, trauma, neurologické onemocnění, operace baze lební;
- **poškozením n. laryngeus superior** – operace laryngu, operace faryngu (vzácně operace štítné žlázy).

Jak vyplývá z funkce *n. laryngeus superior*, paréza tohoto nervu povede k **anestezii supraglotické části laryngu** a k **paréze musculus cricothyroideus**.

- Anestezie supraglotické části laryngu → dysfágie, zaskakování potravy do dýchacích cest s rizikem aspirace.
- Paréza *m. cricothyroideus* → omezení hlasového rozsahu.

Terapie: rehabilitace polykání, foniatrická péče.

Odkazy

Související články

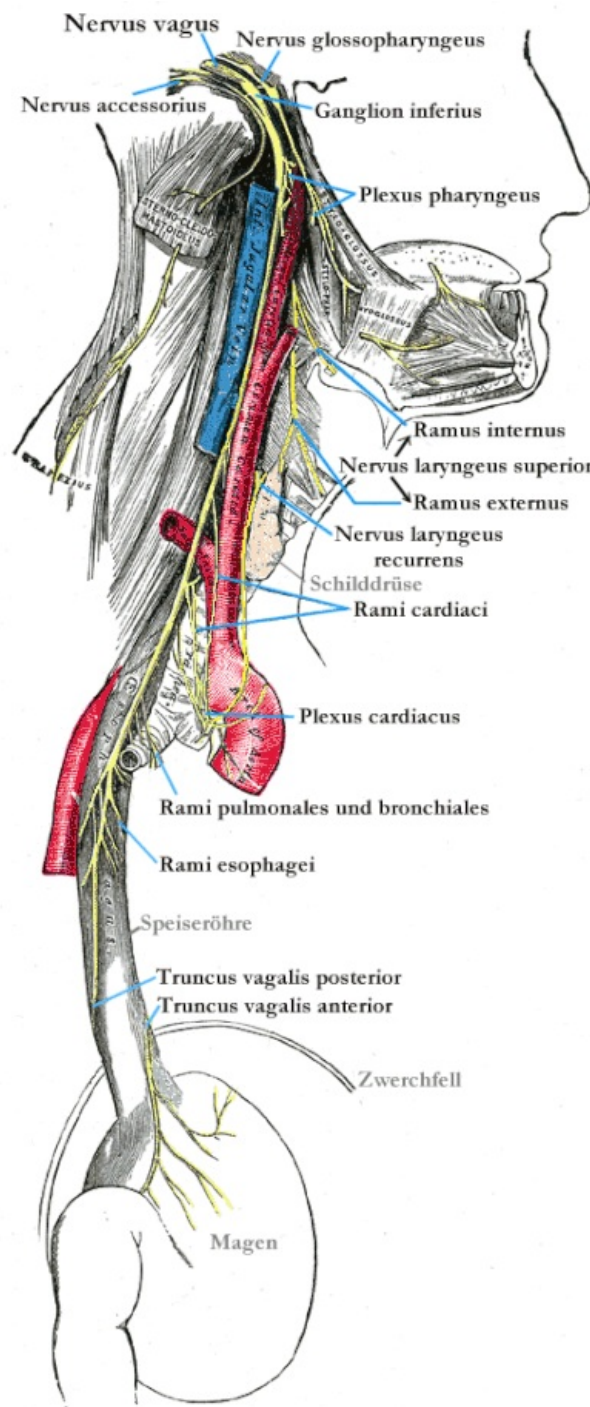
- Nemoci slinných žláz
- Vyšetřovací metody v ORL/přehled
- Slina

Zdroj

- BENEŠ, Jiří. *Studijní materiály* [online]. ©2007. [cit. 2009]. <http://jirben2.chytrak.cz/materialy/orl_jb.doc>.

Použitá literatura

- KLOZAR, Jan, et al. *Speciální otorinolaryngologie*. 1. vydání. Praha : Galén, 2005. 224 s. ISBN 80-7262-346-X.



Topografie krku