

Plazmocelulární myelom

Plazmocelulární myelom, neboli **plazmocytom**, je maligní nádorové onemocnění vycházející z plazmatických buněk. Obvykle se nachází v kostní dřeni, kde destruuje kost a může způsobovat patologické fraktury. Pokud je ložisek více, nazýváme jej **mnohočetný myelom** (Kahlerova nemoc). Nádorové buňky produkují bílkovinné řetězce – paraprotein. Vzácně existují však i nesekreční myelomy, u kterých nelze paraprotein v séru prokázat.

Patologie

Makroskopie

Myelom má podobu tmavě červených osteolytických ložisek v kostní dřeni (kalva, obratle, pánev, diafýzy humeru, femuru).

Komplikace

- Patologické fraktury (v případě obratlů hrozí míšní léze).
- AL amyloidóza.
 - Myokard – poruchy rytmu, srdeční selhání.
 - Tlusté střevo – malabsorbce.
 - Ledviny – renální selhání (proteinurie, periorbitální otoky, uremie).
 - Játra, cévy, uzliny...
 - Jazyk – makroglosie.
- Myelomová ledvina – ucpání tubulů bílkovinnými řetězci – **Bence Jonesova bílkovina**.

Pacienta ohrožuje na životě

- Selhání orgánu postiženého amyloidózou,
- bronchopneumonie – rozvíjí se po fraktuře obratle a míšní lézi,
- infekce při generalizaci nádoru v kostní dřeni (stejně jako u leukemie).

Klinická část

Epidemiologie

Toto onemocnění postihuje častěji muže než ženy (v poměru 1,5:1). Incidence stoupá od 50. roku života, věkový medián je 70 let. Incidence v ČR je 3-4:100 000 obyvatel/rok. Etiologie onemocnění není známa.^[1] V dětství se téměř nevyskytuje, u mladých velmi vzácně.

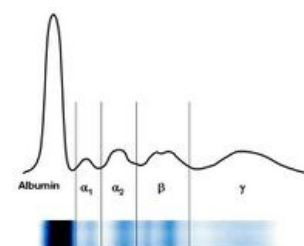
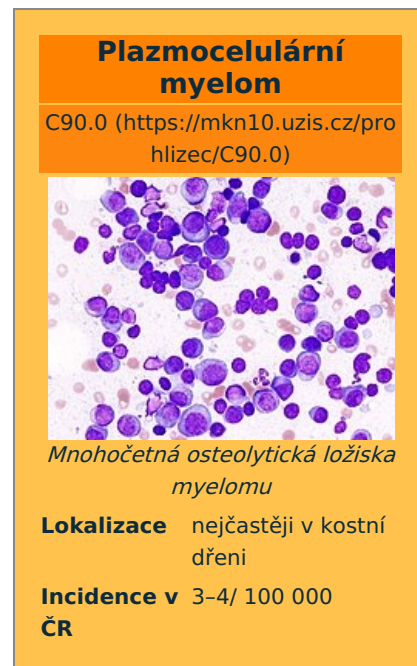Klinický obraz

Počáteční období může být zcela asymptomatické (u indolentních lymfomů), u >70 % nemocných ovšem dominuje **bolest** v zádech, žebrech. Bolest je vázána na fyzickou aktivitu.

Klinický obraz je tvořen souborem příznaků skrývajících se pod zkratkou **CRAB**:

- **Calcium** – hyperkalcemie, která souvisí s odbouráváním kostní hmoty. Hyperkalcemie způsobuje také deprese, letargii a slabost.
- **Renal failure** – selhání ledvin v důsledku tubulopatie, méně častý projev myelomu,
- **Anemia** – normocytární normochromní anémie je nejčastějším příznakem, je spojena s hubnutím, únavou, dušností a bledostí
- **Bone** – postižení kostí – velmi časté, nádorové buňky v kostní dřeni produkují osteoklasty aktivující faktory, což vede k osteolýze kostí a vzniku patologických fraktur, které se vyskytují až u 70 % pacientů.

Ke klinickému obrazu přispívají i náchylnost k infekcím, projevy hyperviskózního syndromu (bolest hlavy, poruchy visu) a palpovatelné infiltráty nad osteolytickými ložisky (zvláště na lebce).



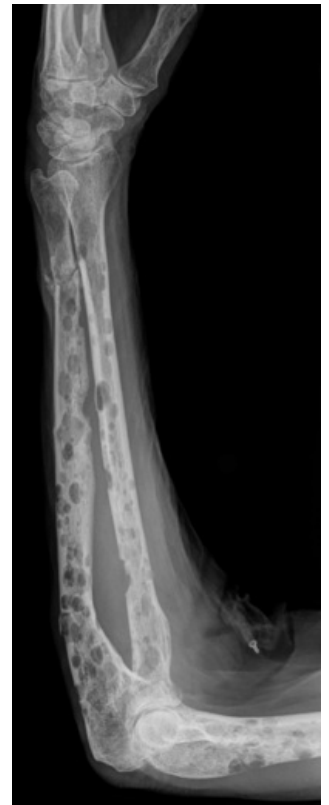Normální elektroforéza plazmatických bílkovin



Elektroforéza při monoklonální gamapatii

Vyšetřovací metody

- RTG – odhalí patologická ložiska (často je postižena lebka, páteř, ale myelom může být prakticky v kterékoli kosti), dále dle potřeby CT, MRI, PET,
- **stanovení paraproteinu v krvi** – elektroforéza plazmatických bílkovin (viz obrázek), koncentrace paraproteinu v séru je obvykle > 30 g/l,
- **stanovení volných řetězců (FLC)** – nejcitlivější metoda, odhalí i nesekretorický myelom, kdy stanovení paraproteinu by vyšlo negativně, normální poměr lehkých řetězců kappa:lambda je 2:1, v případě myelomu je to například 350:1,
- stanovení Bence Jonesovy bílkoviny v moči,
- vyšetření kostní dřeně – počet plazmocytů obvykle převyšuje 10 % ze všech jaderných buněk ve dřeni, dále imunohistochemické a cytogenetické vyšetření (výskyt delecí, trizomií, které mají prognostický význam),
- cytogenetické vyšetření – početní a strukturální změny chromosomů, důležité pro prognózu
- laboratorní vyšetření,
 - normocytární normochromní anémie, mírná leukopenie a trombocytopenie
 - často zvýšená sedimentace,
 - hyperkalcemie,
 - renální funkce – zvýšená urea a kreatinin,
 - vyšetření LD, thymidinkinázy a beta₂-mikroglobulinu, hyperurikémie – jejich zvýšené hodnoty mají negativní prognostický význam.



Mnohočetná osteolytická ložiska myelomu

Klinická stádia a varianty

Klinická stádia

Klasifikace dle Durieho a Salmona^[2]:

- **klinické stádium I** – koncentrace paraproteinu IgG < 50 g/l, nebo IgA < 30 g/l, proteinurie < 4 g/24 hodin, bez osteolytických změn bez hyperkalcemie,
- **klinické stádium II** – hodnoty jsou mezi stadii I a III,
- **klinické stádium III** – koncentrace paraproteinu IgG > 70 g/l, nebo IgA > 50 g/l, proteinurie > 12 g/24 hodin, mnohočetná ložiska v kostech, hyperkalcemie > 2,75 mmol/l, koncentrace hemoglobinu < 85 g/l,
- subklasifikace A, B podle hodnoty sérového kreatininu (postižení funkce ledvin),
 - **subklasifikace A** – sérový kreatinin ≤ 177 μmol/l,
 - **subklasifikace B** – sérový kreatinin > 177 μmol/l.

Klinické varianty

Asymptomatický myelom,

- doutnající myelom,
- indolentní myelom,
- mnohočetný myelom stadia I,

symptomatický myelom,

- mnohočetný myelom stadia II a III,
- solitární plazmocytom.

Terapie

- Pokud je myelom asymptomatický, neléčí se, pouze se sleduje,
- pokud je symptomatický, léčí se:
 - mladší pacienti jsou indikováni k autologní transplantaci krvetvorných buněk,
 - starší pacienti jsou indikováni k chemoterapii,
- chemoterapie – standardně se používá cyklofosfamid a dexametazon (případně thalidomid), od r. 2009 v ČR registrován pro primoléčbu bortezomib^[3]
- radioterapie – u bolestivých kostních ložisek,
- paliativní léčba – u pacientů se závažnými komorbiditami, melfalan a prednizon, případně radioterapie.

Odkazy

Související články

- Bence-Jonesova bílkovina
- Plazmatické buňky
- Amyloidóza

Externí odkazy

- MUDr. Zbyněk Mlčoch: Mnohočetný myelom – příznaky, léčba, komplikace, definice (<http://www.zbynekmlcoch.cz/informace/medicina/nemoci-lecba/mnohocetny-myelom-priznaky-lecba-komplikace-definice>)
- Pořad ČT: Medicína pro 21. století – Mnohočetný myelom (<https://www.ceskatelevize.cz/porady/10175805663-medicina-pro-21-stoleti/209572231040005-mnohocetny-myelom/>)
- Pořad ČT: Na pomoc životu – Mnohočetný myelom (<https://www.ceskatelevize.cz/porady/10110975060-na-pomoc-zivotu-mnohocetny-myelom/20738254069/>)

Reference

1. ČEŠKA, Richard a Tomáš ŠTULC, et al. *Interna*. 2. vydání. 2015. 909 s. ISBN 978-80-7387-895-5.
2. ČEŠKA, Richard, et al. *Interna*. 1. vydání. Praha : Triton, 2010. 855 s. s. 710. ISBN 978-80-7387-423-0.
3. <https://www.myeloma.cz/index.php?pg=mnohocetny-myelom--lecba--bortezomib-velcade>

Použitá literatura

- STŘÍTESKÝ, Jan. *Patologie*. 1. vydání. 2001. ISBN 80-86297-06-3.
- ČEŠKA, Richard, et al. *Interna*. 1. vydání. Praha : Triton, 2010. 855 s. s. 708-711. ISBN 978-80-7387-423-0.