

Pneumomediastinum

Pneumomediastinum označuje přítomnost plynu v mediastinu. Takřka vždy mediastinální emfyzém prostupuje i do krčního vaziva. Hovoříme o **podkožním a mediastinálním emfyzému**.

Plyn se do vaziva mediastina může dostat buď přes **trhlinu v plíci a viscerální pleuře**, rupturu v jícnu (Boerhaaveův jícen) nebo při protržení kůže při traumatech nebo instrumentálních výkonech (typicky při centrální katetrizaci).

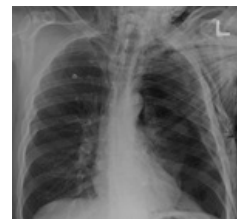Plyn může být produkován anaerobními bakteriemi přímo na místě při rozsáhlé **infiltraci** struktur mediastina. Infekce může přestoupit z **plíc, jícnu** (typicky po peroforaci – trauma, rozpad karcinomu) nebo **descendentně z oblasti krku**.

Diagnóza

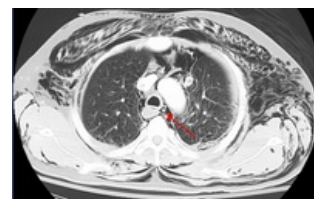
Při fyzikálním vyšetření je krk a horní část hrudníku zřetelně zvětšená, nepravidelně prostoupená plynem. Při dotyku lze cítit **praskání** drobných bublinek v podkoží, které připomíná mačkání sněhu.

Na prostém RTG snímku často se může menší prostoupení mediastina plynem přehlédnout. Charakteristickým znamením je však **příznak lodní plachty spinakru** (*thymic sail sign*) – dochází u něj ke kraniolaterální deviaci laloků thymu.^[1]

Diagnosticky největší hodnotu má **CT**, pomocí něhož lze v některých případech určit zdroj plynu.



Pneumotorax a pneumomediastinum



Pneumomediastinum

Terapie

Pneumomediastinum se nedrénuje. Zajistí se pouze zdroj plynu, aby nedocházelo ke zvětšování jeho objemu.

Komplikace

Nejčastější a nejnebezpečnější komplikací je **infekce → zánět** (mediastinitida). Ta často končí fatálně s generalizovanou sepsí a destrukcí orgánu mediastina.

Odkazy

Související články

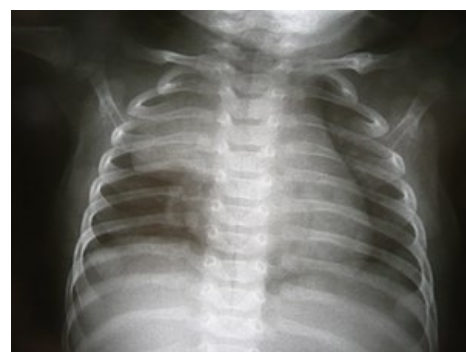- Zánět mediastina

Reference

1. MIHÁL, Vladimír. Spontánní pneumomediastinum s podkožním emfyzémem. *Pediatric pro praxi* [online]. 2005, roč. 4, vol. 1, no. 1, s. 206, dostupné také z <<https://www.pediatricpropraxi.cz/pdfs/ped/2005/04/10.pdf>>. ISSN 1803-5264.

Použitá literatura

- KLENER, Pavel. *Vnitřní lékařství*. 4. vydání. Praha : Galén : Karolinum, c2011. ISBN 978-80-7262-705-9.



Příznak lodní plachty spinakru (vpravo)