

Popis EKG

Standardní dvanáctisvodové EKG popisujeme podle tzv. **EKG desatera**. Systematicky proměřujeme jednotlivé parametry EKG záznamu. Z takto získaných hodnot lze určit poměrně přesnou diagnózu, tedy zda jde o **patologii elektrické aktivity srdce**, či o fyziologický nálezn.

Je důležité si vždy před měřením ujasnit jednotky a jejich poměr v EKG záznamu! To lze určit z tzv. cejchu, který se rovná 1 mV, a rychlosti posunu papíru. Obvykle bývá 1 mm na ose **y** roven 0,1 mV. Při posunu 25 mm/s je 1 mm na ose **x** roven 0,04 s, při posunu 50 mm/s se 1 mm = 0,02 s.

Shrnutí EKG desatera

Dodržováním jednotného a přehledného postupu lze předejít zmatkům a omylům i při pozdější kontrole. Proto naměřené hodnoty ihned porovnáváme s fyziologickými, nalezené patologie viditelně označíme (pro ulehčení orientace). V závěru je třeba sloučit zjištěné údaje a teprve z nich stanovit diagnózu.

EKG desatero

1. **srdeční akce,**
2. **srdeční rytmus,**
3. **srdeční frekvence,**
4. **P vlna,**
5. **PQ interval,**
6. **QRS komplex,**
7. **ST úsek,**
8. **T vlna,**
9. **QT interval,**
10. **elektrická osa srdeční (EOS).**

Srdeční akce

V prvním bodu zkoumáme **pravidelnost srdeční akce**. Měříme vzdálenosti mezi zvoleným bodem komorového komplexu (nejčastěji kmit R) v každém cyklu **v celém EKG**. Z naměřených hodnot vypočítáme průměr a znovu změříme stejné vzdálenosti.

- pokud je rozdíl mezi vzdálenostmi R-R a průměrem menší než 0,16 s, označíme akci jako **pravidelnou** = v normě,
- není-li tomu tak, označíme akci za **nepravidelnou** = **patologie**,
 - pokud se v záznamu vyskytuje pouze jedna extrasystola a ostatní vzdálenosti jsou v normě, zapíšeme **akce je pravidelná s jednou extrasystolou**.

Srdeční rytmus

Rytmus je určení místa, **kde** v srdci vzniká akční potenciál (řídící vzruch), **kteý vede k depolarizaci komor**. Sledujeme přítomnost vlny P a její vztah ke komorovému QRS komplexu.

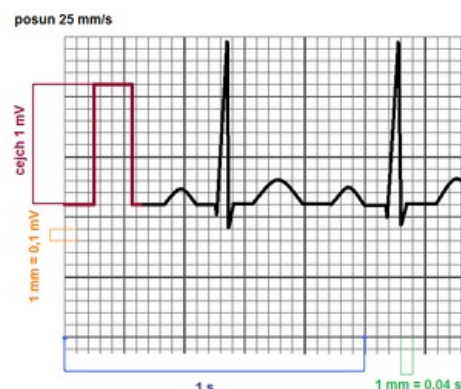
Sinusový rytmus

Fyziologicky vzniká vzruch v sino-atriálním uzlu (**SA**) a dále se přes svalovinu síní, atrio-ventrikulární uzel (**AV**) a Hisův svazek šíří na svalovinu komor. To se na EKG záznamu projeví vlnou P, která je: a) pozitivní ve svodech I. a II. (vzruch se po síních šíří zprava dolů doleva), a b) komplexu QRS předchází P vlna v konstantním P-Q intervalu (výjimkou je prodlužující se interval PQ u Wenkebachovy periody - viz tam). Splnění těchto podmínek je dokladem, že depolarizace komor je řízena ze sinusového uzlu a proto je na EKG záznamu je **rytmus sinusový**.

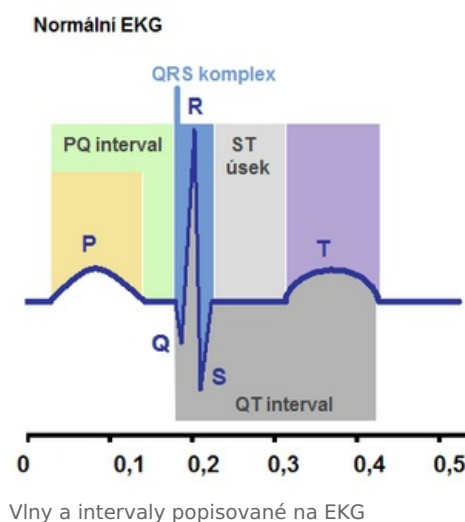
Pokud rytmus vzniká mimo SA uzel (svalovina síní, AV uzel, převodní systém/svalovina komor), jde vždy o **patologii** a hovoříme o **nesinusovém rytmu**, který lze blíže určit:

Síňový rytmus

Síňový rytmus znamená, že řídící vzruch vznikl v oblasti síní, ale mimo S-A uzel. Vlna depolarizace se po síních šíří jiným směrem než zprava doleva dolů a proto je P vlna je ve svodu I. nebo ve svodu II. negativní. Je-li na EKG vlna P negativní ve svodu I a vlna P pozitivní ve svodu II, pak vzruch vznikl v horní části levé síně a šířil se dolů doprava.



Jednoty a jejich vztah ke křivce EKG



Vlny a intervaly popisované na EKG

Je-li vlna P negativní ve svodu II a vlna P pozitivní ve svodu I, pak vzruch vznikl v dolní části pravé síně a šířil se nahoru doleva. Vlna depolarizace zasáhne i A-V uzel a vzruch se šíří po převodním systému na komory, kde způsobí depolarizaci komor. Na EKG pak QRS komplexu předchází P vlna s konstantním P-Q intervalem. Depolarizace komor je řízena ze síní a proto je v tomto případě rytmus síňový. Abnormální místo vzniku řídicího vzruchu neovlivní distální vedení vzruchu po komorách a proto se na EKG tvar ani trvání QRS komplexu nezmění. U síňového rytmu může být frekvence síňových vzruchů až 200/min. Při normálním A-V převodu (A-V převod 1:1) se všechny vzruchy převedou na komory a frekvence komor (QRS) bude stejná jako frekvence síní (P vln). Z didaktického hlediska jde o abnormální P vlny ukazující na abnormální depolarizaci síní. Je-li frekvence síňových depolarizací 220-350/min, pak se vlny na EKG s touto frekvencí označují jako **F vlny** a ty jsou typické pro flutter síní. Je-li frekvence síňových depolarizací 375-600/min, pak se vlny na EKG s touto frekvencí označují jako **f vlny** a ty jsou typické pro fibrilaci síní. U fibrilace síní je výrazně nepravidelná akce srdeční. Za normálních okolností se rychlé síňové vzruchy (**F** nebo **f**), převádějí na komory v nižším počtu. A-V převod vzruchů pak může být v poměru 2:1, 3:1, 4:1. U síňových rytmtů neměříme P-Q interval.

Junkční rytmus

Řídicí vzruch vzniká v A-V uzlu nebo v Hisově svazku (junkce) a šíří se jednak přes Tawarova raménka na komory a jednak může, ale nemusí přecházet zpět a způsobovat retrográdní depolarizaci síní. Pokud se vzruch převádí na síně, pak je na EKG P vlna ve svodech I. a II. negativní (vlna depolarizace se po síních šíří zespoda nahoru). Pokud se vzruch na síně nešíří, nedojde k depolarizaci svaloviny síní a ve všech svodech EKG chybí vlna P. Abnormální místo vzniku řídicího vzruchu neovlivní distální vedení vzruchu po komorách a proto se na EKG tvar ani trvání QRS komplexu nezmění.

Komorový rytmus

U komorového rytmu vznikají vzruchy, které spouští depolarizaci komor, v převodním systému pod místem, kde se Hisův svazek dělí na Tawarova raménka. Vlna depolarizace většinou běží po komorách jinou cestou a depolarizace vždy trvá delší dobu než normálně. To na EKG změní tvar QRS, ale hlavně **dobu trvání QRS komplexu na 0,12 s a více než 0,12 s**. U komorového rytmu v EKG záznamu buď chybí P vlny a nebo P vlny, které předcházejí QRS komplex mají jinou frekvenci než je frekvence QRS komplexů (neprokáže se časová návaznost QRS komplexů na P vlny).

Srdeční frekvence

Jedním z důležitých znaků výkonu srdce je **frekvence stahů komor**. Spolu s tepovým objemem určuje **minutový srdeční výdej**.

Výpočet srdeční frekvence z EKG (platí pro pravidelnou akci a velikost čtverečku 0.04 s, viz výše)

$$SF = \frac{300}{N} \text{ [tepů/min]}$$

N = počet velkých čtverců mezi dvěma periodicky se opakujícími ději (např. mezi kmity R)

Fyziologické hodnoty tepové frekvence se v klidu pohybují **od 55 do 90 stahů za minutu**.

- pomalejší frekvenci (< 55 tepů/min) označíme jako **bradykardii** → **bradyarytmie**,
- rychlejší (> 90 tepů/min) označíme jako **tachykardii** → **tachyarytmie**.

Podle rytmu EKG se bradykardie nebo tachykardie pojmenuje jako sinusová, síňová, junkční nebo komorová bradykardie/tachykardie.

 *Podrobnější informace naleznete na stránce Poruchy srdečního rytmu.*

P vlna

Fyziologicky **P vlna** předchází každý QRS komplex, od kterého je oddělena PQ intervalem (viz dále). Frekvence jejího výskytu je tedy shodná s frekvencí stahů komor.

Popis: Přítomna jedna vlna P, která předchází každému QRS komplexu s frekvencí (např.).../min.

Dále hodnotíme **pozitivitu a negativitu, amplitudu a dobu trvání** P vlny a to všech bipolárních končetinových svodech (I., II. a III.) Fyziologicky je P vlna v I. a II. svodu pozitivní, ve III. svodu může být pozitivní, negativní a nebo chybí. **Negativní P v I. nebo II. svodu je patologická (viz rytmus)**.

Při normálním nálezu nepřesahuje amplituda P vlny **0,25 mV**. Vyšší hodnoty poukazují na možné zvětšení síní. Štíhlé vysoké P vlny se označují **P pulmonale**, a mohou být na EKG u nemocných s cor pulmonale. Vysoké P vlny širší než 0,11 s, někdy dvou-vrcholové se nazývají **P-mitrale** a mohou být na EKG u nemocných se zvětšením levé síně např. u stenózy mitrální chlopně.

Patologie A-V převodu

Při **poruchách převodu ze síní na komory** může QRS komplexu předcházet více P vln nebo se QRS komplexy vyskytují nezávisle na P vlnách (viz dále).

PQ interval

P-Q interval je čas od okamžiku vzniku řídícího impulsu v S-A uzlu až po začátek depolarizace komor. P-Q interval zahrnuje začátek a konec depolarizace síní (začátek a konec P vlny) a P-Q úsek. P-Q úsek je doba průchodu řídícího impulsu přes A-V uzel a Hisův svazek na převodní systém komor (od konce vlny P k začátku QRS komplexu). P-Q interval měříme **od začátku P vlny do začátku komorového komplexu**. Fyziologické hodnoty se pohybují mezi 0,12-0,20 s.

Patologie

Prodloužený P-Q interval znamená delší dobu převodu řídícího impulsu ze síní na komory při poruchách v A-V části převodního systému. **Zkrácený PQ interval** znamená, že řídící impuls se dostal na převodní systém komor dříve než normálně protože zpravidla obešel A-V uzel abnormálními spoji převodního systému.

Pokud se P vlna v záznamu nevyskytuje, nebo je nezávislá na QRS komplexu, PQ interval neměříme.

QRS komplex

QRS komplex je obecné označení pro depolarizaci komor. Je to graf průběhu a směru elektrické aktivace myokardu komor. Komplex může mít tři typy kmitů v závislosti na poloze snímací elektrody (stejný děj pozorovaný z různých úhlů pohledu).

- Q – pouze první negativní kmit, kterým komplex začíná, tento kmit může v komplexu chybět.
- R – každý pozitivní kmit komplexu. Je-li v komplexu více kmitů R, označí se apostrofem (R,R') nebo číselným indexem (R1,R2 ...).
- S – všechny negativní kmity komplexu následující za R kmitem. Pokud je S kmitů více, označují se S,S' nebo S1,S2...

Na QRS komplexu určujeme tři parametry:

- dobu trvání,
- přítomnost a trvání Q kmitu,
- Sokolowovy indexy.

Doba trvání QRS

Fyziologicky QRS komplex trvá do 0,11 s.

Prodoužení QRS nad 0,12 s znamená poruchu komorového vedení.

Q kmit

Ve všech svodech pátráme po Q kmitu. Ten může být normálně přítomen. Ovšem jeho trvání nepřesahuje 0,03 s. Jedinou výjimkou je svod **aVR**, kde i široké Q není patologické.

Q kmit delší než 0,04 jasně poukazuje na **jizvu po infarktu myokardu**. Podle nálezů v jednotlivých svodech lze určit lokalizaci infarktu (přední stěny, septální, diafragmatický...).

 Podrobnější informace naleznete na stránce [Infarkt myokardu](#).

Sokolowovy indexy (Sokolowova-Lyonova kritéria hypertrofie komor)

Větší objem svaloviny při hypertrofii myokardu komor vyzařuje větší napětí a to může zvětšit amplitudy kmitů QRS komplexu. Normální velikosti amplitud QRS určují **Sokolowovy indexy**. Amplituda kmitu QRS komplexu ve svodech V₁ nebo V₂ se sčítá s amplitudou kmitu ve svodech R₅ nebo R₆. Z amplitud V₁/V₂ a amplitud R₅/R₆ se pro výpočet vybere vždy ta amplituda, která je větší.

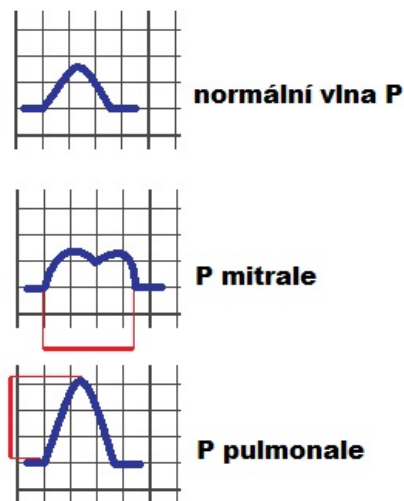
Index pro pravou komoru

Normálně je součet amplitud kmitů **R_{V1} (R_{V2}) + S_{V5} (S_{V6}) ≤ 1,05 mV**. Hodnoty větší než 1,05 mV upozorní na možné zvětšení pravé komory srdeční.

Indexy pro levou komoru

Normálně je součet amplitud kmitů **S_{V1} + R_{V5} < 3,5 mV** nebo **S_{V1} + R_{V6} < 4 mV**. Větší hodnoty upozorní na možné zvětšení levé komory srdeční.

Větší hodnota indexu není průkaz hypertrofie myokardu komor. Hypertrofii myokardu spolehlivě prokážeme např. UZ vyšetřením srdce.



Typické patologie P vlny

Trvá-li QRS komplex 0,13 s a více než 0,13 s Sokolowovy indexy neměříme.

ST úsek

Po depolarizaci komorové svaloviny (QRS komplex) následuje fáze *plateau*. V myokardu fyziologicky nedochází k žádným elektrickým změnám. Proto je normálně ST úsek ve stejné úrovni (výšce) jako je P-Q úsek (mezi koncem P vlny a začátkem QRS komplexu), to je **v isoelektrické rovině**.

 Podrobnější informace naleznete na stránce *Akční potenciál v srdci*.

ST úsek popisujeme ve všech 12 svodech. Pátráme po **elevaci** - zvýšení ST úseku nad isoelektrickou linii nebo **depresi** - snížení ST úseku pod isoelektrickou linii. **Elevace** ST úseku je považována za normální pokud:

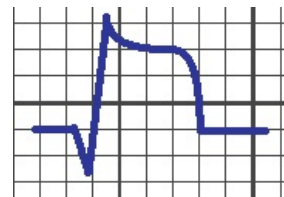
- ve svodu I., II., III., aVR, aVL, aVF nepřesahuje 0,1 mV,
- ve svodu V1-V6 nepřesahuje 0,2 mV.

Deprese ST úseku pod isoelektrickou linii je **vždy patologická**.

Odchyly od normy jsou známkou poruchy repolarizace myokardu. Ta vzniká nejčastěji při **hypoxii myokardu**, kdy myocyty nemají dostatek energie na vyrovnávání rychlých změn membránových potenciálů.

Typické změny ST úseku se objevují v akutní fázi **transmurálního infarktu myokardu**.

 Podrobnější informace naleznete na stránce *Infarkt myokardu*.



Typická Pardeeova vlna

T vlna

T vlna reprezentuje na EKG záznamu repolarizaci komorového myokardu. Fyziologicky je **konkordantní** (stejná polarita jako největší kmit QRS komplexu ve svodech I, II a III). Pokud tomu tak není, popíšeme vlnu jako **dyskordantní**, což je patologické. Vlnu T popíšeme i v unipolárních svodech, zde se hodnotí pouze pozitivní nebo negativní orientace T vlny.

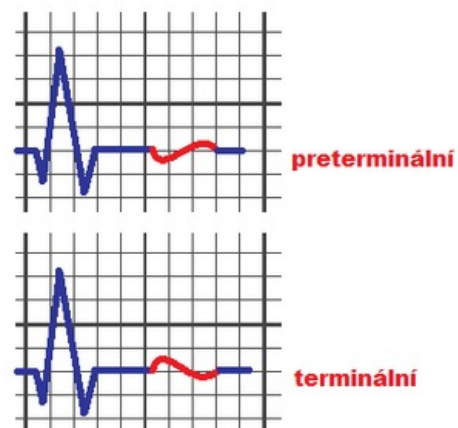
Norma:

- I. a II. – pozitivní, konkordantní;
- III. – konkordantní (polarita není důležitá);
- aVR – negativní;
- V3-V6 – pozitivní.

Všechny odchylky od normy jsou patologické.

Někdy může být vlna T **bipolární**, takovou vlnu pak popíšeme jako **preterminálně negativní** (–/+), nebo **terminálně negativní** (+/–).

Odchyly T vlny se vyskytují, obdobně jako patologie ST úseku, při hypoxii myokardu.



Varianty bifázické vlny T

QT interval

Měří se vzdálenost od **začátku QRS komplexu** po **konec vlny T**. Celková délka odpovídá trvání depolarizace a repolarizace komorové svaloviny. **Normální hodnoty jsou od 0,25 s do 0,50 s**. Z hlediska mechanické práce srdce odpovídá interval QT zhruba systole komor. Prodloužení QT intervalu je známkou zvýšeného rizika vzniku maligní polymorfni komorové tachykardie (tzv. *torsade de pointes*), která může přejít do fibrilace komor.

Elektrická osa srdeční (EOS)

Elektrická osa srdeční vyjadřuje směr vektoru elektrické srdeční aktivity ve frontální rovině během depolarizace komor. Za normálních okolností směřuje zprava dolů doleva. Za fyziologických podmínek je směr elektrické srdeční osy přibližně totožný s anatomickou osou srdeční. Při poškození myokardu nebo převodního systému může být elektrická srdeční osa výrazně odlišná od anatomické polohy srdce.

Metoda 1: EOS určíme pomocí svodů I., II. a III. V každém z těchto svodů změříme amplitudu QRS komplexu. Amplitudou rozumíme velikost (napětí) pozitivního kmity (R) od kterého odčítáme negativní kmity (Q a S). Tyto amplitudy pak přeneseme na Einthovenův trojúhelník. Poté provedeme součet těchto tří vektorů a změříme úhel výsledného vektoru.

Metoda 2: EOS lze jednoduše určit z amplitud QRS ve dvou na sebe kolmých svodech. Nejjednodušší je vzít svod I a aVF, ty leží v horizontální a vertikální rovině. Pro přesnější výpočet lze použít online kalkulačku.

Fyziologicky se úhel EOS pohybuje mezi hodnotami -30° až $+110^\circ$. Pokud je úhel větší než 110° , označíme EOS jako **patologickou doprava**, hodnoty pod -30° označujeme **patologicky doleva**.

V případě nálezů **patologických Q kmitů** ve dvou svodech elektrickou osu srdeční nesestavujeme. Patologický Q kmit vzniká snímáním EKG potenciálu z dutiny komor. Vzniklý QRS komplex je zrcadlovým obrazem epikardiálního QRS komplexu - má opačný směr než epikardiální QRS komplex. Epikardiální vektory s endokardiálními vektory pro konstrukci EOS kombinovat nelze.

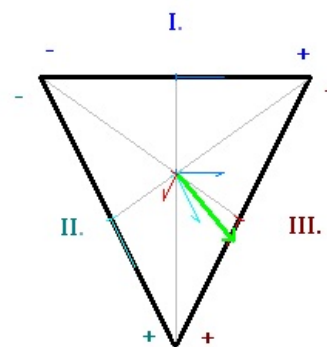
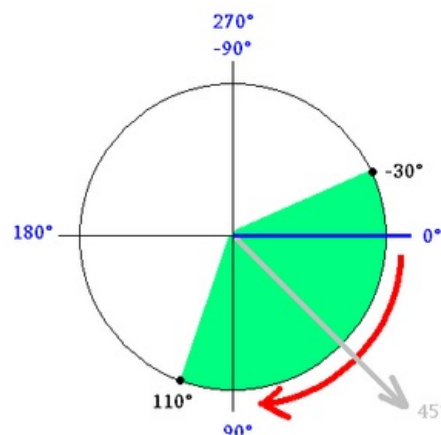
Odkazy

Související články

- Procvičování: EKG (1. LF UK)
- Elektrokardiografie
- Projevy poruch tvorby a vedení vzruchu na elektrokardiogramu
- LBBB • RBBB
- MediaWiki:Lékařská kalkulačka/Cardiac-axis

Externí odkazy

- w:en: Electrocardiography#Axis
- ECGpedia (https://en.ecgpedia.org/index.php?title=Main_Page)
- Výukový web EKG (<http://ekg.kvalitne.cz/>)
- MUDr. Jiří Štefánek: Medicína, nemoci, studium na 1. LF UK (<https://www.stefajir.cz/>):
 - EKG (<https://www.stefajir.cz/?q=ekg>)
 - Prodloužený QT interval - EKG (<https://www.stefajir.cz/?q=p-prodlouzeny-qt-interval-ekg>)
- EKG MD content (<https://ekg.md/content/>)
 - EKG A-Z (<https://ekg.md/ekg-a-z/>) slovník pojmů
 - RP interval (<https://ekg.md/content/rp-interval/>)
- Kazuistiky s popisem EKG (<http://kardioblogie.blogspot.com/search/label/kazuistika>)
- 1400 stranová EKG kniha (TECHMED) (<https://www.techmed.sk/ekg-a-arytmologia-kniha/>)
 - QT interval (<https://www.techmed.sk/qt-interval/>) a vliv vlny U
- Úvod do EKG - prof. Jan Malík (<http://www.medicalmedia.eu/cs/Detail/1272%7C>)
- ucebnice-ekg.cz (<http://www.ucebnice-ekg.cz/>) - teorie & množství křivek
- How to Calculate the Heart Axis (<https://en.my-ekg.com/how-read-ekg/heart-axis.html>)
- Heart Axis Calculator (<https://en.my-ekg.com/calculation-ekg/heart-axis-calculator.php>)
- Analysis and Interpretation of the Electrocardiogram (<https://elentra.healthsci.queensu.ca/assets/modules/ts-ecg/index.html>) - A Self-Directed Learning Module, Technical Skills Program, Queen's University
- Corrected formula for the calculation of the electrical heart axis (https://www.researchgate.net/publication/13355162_Corrected_formula_for_the_calculation_of_the_electrical_heart_axis)
- Hodnocení sklonu elektrické srdeční osy (https://www.vutbr.cz/www_base/zav_prace_soubor_verejne.php?file_id=84332) - Kristýna Temelová, VUTBr, Bakalářská práce
- Analýza animálního EKG (https://dSPACE.vsb.cz/bitstream/handle/10084/119181/STR0264_FEI_N2649_3901T009_2017.pdf) Alžběta Straškrábová, dipl. práce 2017, VŠB - Technická univerzita Ostrava - dobře popsána technika a jiné druhy zapojení (např. Frankův ortogonální systém a příslušné transformace), většina informací použitelná i pro lidské EKG a zvláště poučné pro EKG u laboratorních zvířat.



Zdroj

- BORSKÁ, Lenka, et al. *EKG desatero*. 2. vydání. [Brno] : MSD, 2010. ISBN 9788073921224.

Poznámky

* Korekční faktor plyne z velikosti výšky strany v rovnostranném trojúhelníku. Výška na libovolnou stranu je $2/\sqrt{3}$ krát menší než samotná strana (Pythagorova věta), tudíž je napětí na svodu aVF (platí taky pro aVR i aVF) $2/\sqrt{3}$ krát podhodnoceno. Tato korekce se někdy opomíjí. $2/\sqrt{3} \approx 1.155$