

# Prekancerózy děložního hrdla

**Prekancerózy děložního hrdla**<sup>[1][2]</sup> jsou intraepitelové preinvazivní léze, které pomalu progredují v invazivní karcinom. Tento vývoj trvá asi 10–15 let<sup>[1]</sup>.

## Diagnostika

 *Podrobnější informace naleznete na stránce Prevence gynekologických nádorů.*

## Klasifikace

Ke klasifikaci cytologického nálezu se používal systém **Bethesda 2001**, k histologické klasifikaci se používalo dělení na **CIN 1**, **CIN 2** a **CIN 3**. V současné době je dělení sjednoceno pod systém Bethesda<sup>[1]</sup>. Systém Bethesda 2001 má 97% specifitu; ovšem falešná negativita je 15–40 %. To je důvod, proč se vyšetření opakují každý rok s cílem objevit v předchozích letech falešně negativní léze, ačkoliv progresse trvá cca 10–15 let<sup>[1]</sup>.

Přestože klasifikační systémy byly sjednoceny a zjednodušeny, původní histologická klasifikace se stále často používá.

Rozlišují se léze **dláždicobuněčného epitelu** a léze **cylindrického epitelu**.

### Dláždicobuněčný epitel

Podle nálezu se rozlišuje<sup>[1]</sup>:

1. normální nález (*negative for intraepithelial lesions or malignity*, **NILM**);
2. atypický dláždicobuněčný epitel (*atypical squamous cells*, **ASC**), případně atypický dláždicobuněčný epitel nejasného významu (*atypical squamous cells of undetermined significance*, **ASC-US**) a atypický dláždicobuněčný epitel, u něhož nelze vyloučit high-grade léze (*atypical squamous cells – cannot exclude HSIL*, **ASC-H**);
3. **Low-grade skvamózní intraepiteliální neoplazie** (LSIL) – odpovídá staré histologické klasifikace **CIN 1** (léze postihující pouze bazální 1/3);
4. **High-grade skvamózní intraepiteliální neoplazie** (HSIL) – spojuje v sobě **CIN 2** (bazální 2/3 sliznice) a **CIN 3** (více než bazální 2/3 sliznice, tj. *carcinoma in situ*, **CIS**) histologické klasifikace;
5. invazivní karcinom.

Mezi prekancerózy patří LSIL a HSIL.

### Cylindrický epitel

Podle nálezu rozlišujeme<sup>[1]</sup>:

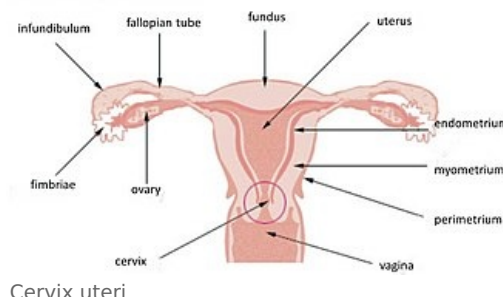
- normální nález (**NILM**);
- atypický cylindrický epitel blíže nespecifikovaný (*atypical glandular cells not otherwise specified*, **AGC-NOS**);
- atypický cylindrický epitel podezřelý z *carcinoma in situ* nebo invazivního karcinomu (*atypical glandular cells suspicious for AIS or cancer*, **AGC-neoplastic**);
- adenokarcinom *in situ* (*adenocarcinoma in situ*, **AIS**);
- invazivní adenokarcinom.

## Rizikové faktory

Pro léze dláždicobuněčného epitelu je hlavním rizikovým faktorem chronická infekce HPV, se kterým souvisí i ukazatele rizikového sexuálního chování (pohlavně přenosné infekce, zejména chlamydie a HSV-2, promiskuita – více než 6 životních partnerů, časná koitarché, vysoký počet porodů, hormonální antikoncepce)<sup>[1]</sup>. Ve stádiu LSIL (CIN 1) je většinou imunitní systém schopen léze zničit<sup>[1]</sup>. Pokud je však imunitní systém nějak poškozen, léze progreduje do stádia HSIL (CIN 2 a CIN 3) a dále do invazivního karcinomu. Proto mezi další rizikové faktory patří imunosuprese, imunoinkompetence a kouření.

## Léčba

 *Podrobnější informace naleznete na stránce Ošetření prekanceróz gynekologických nádorů.*




# Odkazy

## Související články

- Prekancerózy v gynekologii
- Prekancerózy v dermatologii
- Ošetření prekanceróz gynekologických nádorů
- Prevence gynekologických nádorů
- Nádory děložního hrdla

## Externí odkazy

- [www.onkogyn.cz](http://www.onkogyn.cz) (<http://www.onkogyn.cz>)
-  Lidský papillomavirus (<http://mefanet.lfp.cuni.cz/clanky.php?aid=186>)

## Reference

1. SLÁMA, Jiří. *Prekancerózy rodidel* [přednáška k předmětu Gynekologie a porodnictví předstátnicová stáž, obor Všeobecné lékařství, 1. lékařská fakulta Univerzita Karlova v Praze]. Praha. 13.2.2014.
2. ROB, Lukáš, Alois MARTAN a Karel CITTEBART. *Gynekologie*. 2. vydání. Praha : Galén, 2008. 390 s. s. 179-213. ISBN 978-80-7262-501-7.