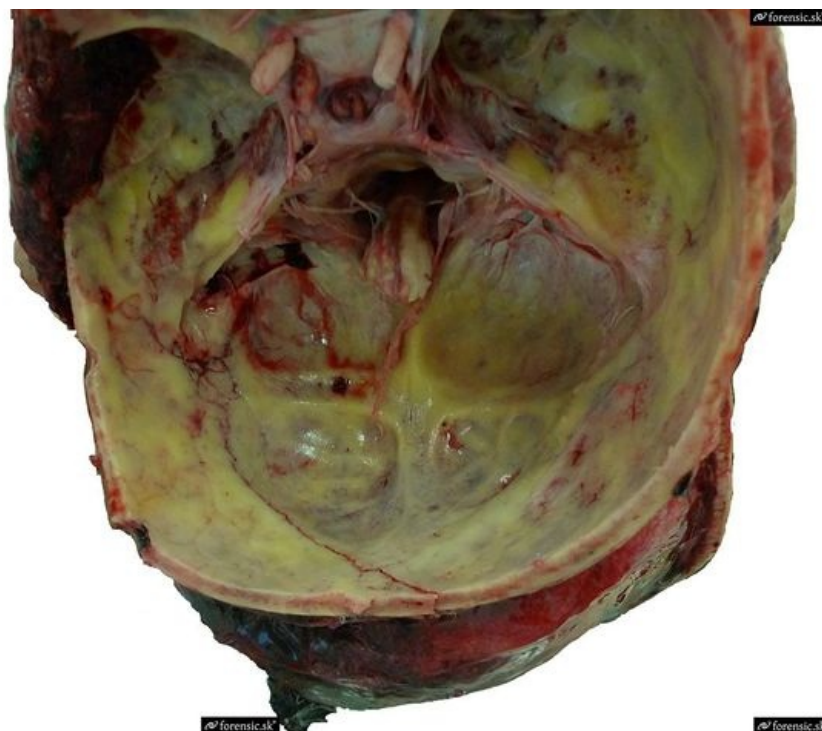


Procvičování:Kazuistika ze soudního lékařství 3



Co je na obrázku a jaká je pravděpodobná příčina smrti?

- ☐ Koleno a meniskus – příčina smrti exsanguinace při pádu
- ☐ Larynx – příčina smrti udušení v souvislosti s frakturou jazyky při pádu
- ☐ Lební klenba a spodina lebeční – příčina smrti meningitida + při přetěžení míchy při pádu
- ☐ Lební klenba a spodina lebeční – fraktura + epidurální, subdurální a SAK hematom při pádu
- ☐ Lební klenba a spodina lebeční – fraktura *n.optici* + SAK při pádu

Submit

Vysvětlení

- Správná odpověď je zlomenina lebeční klenby a spodiny po pádu s epidurálním, subdurálním a subarachnoideálním krvácením, edémem mozku a kraniotomií. Zlomeninu lze krásně vidět, zbarvení báze je od hematomu, co by mohlo vést k meningitidě. Na levém okraji lze vidět návrty od neurochirurgů.
- Záměna s kolenem či larynxem je trochu nepochopitelná, lze vidět oba *nervi optici* což je dost těžké zaměnit s meniskem. :)