

# Pyodermie

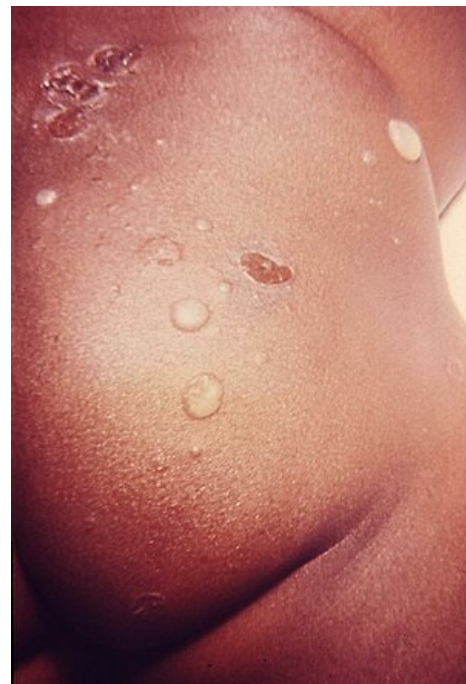Pyodermie jsou **hnisavé kožní infekce**. Nejčastěji je vyvolává *Staphylococcus aureus* a beta-hemolytické streptokoky skupiny A – *Streptococcus pyogenes*.<sup>[1]</sup> Mezi nejčastější pyodermie patří impetigo, furunkl, karbunkl, flegmona a erysipelas, u dětí dominuje impetigo contagiosa. Vznik infekce závisí na celkovém stavu organismu, lokálním stavu kůže, virulentnosti bakterií a vlivu zevního prostředí.

## Obrana kůže proti infekci

- kůže je osídlena mikroby s nízkou virulencí – tzv. rezidentní bakteriální flórou, která brání osídlení kůže patogenními mikroorganismy;
- korynebakterie a další rezidentní mikroorganismy uvolňují lipázy, které rozkládají kožní maz a uvolněné mastné kyseliny a přispívají k obraně proti patogenním streptokokům a stafylokokům;
- propionibakterie produkují kyselinu propionovou, která má vysokou antimikrobiální aktivitu;
- kožní imunitní systém:
  - antigen prezentující Langerhansovy buňky;
  - keratinocyty produkující řadu cytokinů, mnoho antimikrobiálních peptidů a proteinů ( $\beta$ -defenzin 2 proti gramnegativním bakteriím a houbám a  $\beta$ -defenzin 3 proti *Pseudomonas aeruginosa*).<sup>[2]</sup>

## Patogeny a jejich virulence

- ***Staphylococcus aureus*** – produkuje *koagulázu* a *hemoliziny*, které usnadňují průnik infekce podél vlasových folikulů a mazových žláz do hloubky;
- **$\beta$ -hemolytický streptokok skupiny A** – produkuje *streptokinázu* a *hyaluronidázu*, které umožňují povrchové šíření;
- některé kmeny streptokoků a stafylokoků jsou schopny produkovat *exotoxiny*, které působí buď přímo (stafylokokový epidermolytický toxin → „syndrom stafylokokové opažené kůže“), nebo uvolněním jiných biologicky aktivních mediátorů, jako jsou cytokiny, vedou ke vzniku syndromu toxického šoku;
- streptokoky a stafylokoky jsou schopny pronikat do krevního řečiště a lymfatických cest a vyvolat diseminované projevy typu koagulopatií a vaskulopatií.<sup>[2]</sup>



Impetigo

## Impetigo contagiosa

- nakažlivá kožní infekce postihující povrchové vrstvy kůže (povrchová pyodermie);
- relativně častá, postihuje děti i dospělé, rychle se šíří především v dětských kolektivech (především předškolní a školní děti);
- **etiologie:** *Streptococcus pyogenes*, *Staphylococcus aureus* nebo obojí;
- incidence je vyšší v létě (teplo, vlhko);
- charakteristický **klinický obraz**, rozlišujeme u něj makulovezikulózní („nebulózní“ – častější), bulózní a smíšenou formu;
  - nebulózní forma: červená makulózní ložiska o průměru cca 2 cm, na kterých se tvoří velmi drobné puchýřky → praskají → tvoří se erodovaná zarudlá ložiska → postupně se pokrývají medově žlutými nebo žlutozelenými krustami, vzniklými zasycháním sekretu, velmi rychle se v okolí tvoří další ložiska;
  - bulózní forma – etiologie: koaguláza pozitivní *Staphylococcus aureus* produkující exotoxiny – exfoliatin nebo epidermolytický toxin A nebo B; puchýř (bula) na zarudlé spodině → praská → vznikají mokvajících červená ložiska s límečkem šupin na periferii;
- nejčastěji v obličeji, ale mohou být kdekoliv na těle;
- někdy přítomna spádová lymfadenopatie;
- **léčba** – dle rozsahu projevů:
  - lokální: antiseptické roztoky a antibiotické masti (mupirocin, kyselina fusidová, bacitracin aj.);
  - celková: antibiotika dle citlivosti;
  - při průkazu hemolytických streptokoků typu A je vhodná celková léčba pro riziko vzniku glomerulonefritidy – opakovaně vyšetřit moč.<sup>[2]</sup>

 *Podrobnější informace naleznete na stránce Impetigo.*

## Perianální dermatitida

- **etiologie:** *Streptococcus pyogenes*, vzácně *Staphylococcus aureus*;
- v 70 % případů postihuje chlapce ve věku 6 měsíců až 10 let; v 10 % současně manifestní faryngitida; často recidivuje;
- **klinický obraz:** zarudnutí obkružující anální otvor, někdy s mírnou infiltrací a otokem → bolestivé fisury a psoriasiformní ložiska krytá žlutavými krustičkami → znesnadňují defekaci;

- **léčba:** penicilin p.o. po dobu 10 dnů; při stafylokokové infekci klindamycin; + lokálně antibiotická mast.<sup>[2]</sup>

## Hnisavé záněty vlasových a chlupových folikulů

- poměrně časté;
- infekci usnadňují mechanické vlivy (tření oděvem, holení atp.) v kombinaci se zapocením a pobytem ve vlhkém prostředí → poškozují ústí folikulů;
- **etiologie:** *Staphylococcus aureus*;

### Podle lokalizace zánětu

- **ostiofolikulitida** – hnisavá pustulka v ústí folikulu → antiseptické či antibiotické roztoky;
- **folikulitida** – hnisavý zánět celého folikulu, bolestivý → pustula praskne → žlutozelené krusty;
  - predisponující faktory: pocení a tření v intertriginózních lokalizacích, oděr oděvem, špatná hygiena, obezita, diabetes;
  - antiseptické či antibiotické roztoky, event. při chronickém průběhu celkově antibiotika;
  - **folikulitida** způsobená *Pseudomonas aeruginosa* („Hot Tub Folliculitis“) – folikulární pustuly s erytémem v okolí;
  - po pobytu ve špatně udržovaných a málo chlorovaných bazénech, vířivkách a aquacentrech;
  - nejčastěji na trupu, hýždích a dolních končetinách a v místech pod plavkami;
  - někdy i lehké celkové příznaky: bolest hlavy, nevolnost, zvýšená teplota a artralgie; infekce močových cest;
  - kožní projevy spontánně odezní za 7-10 dní; při komplikacích je vhodná celková léčba antibiotiky;
- **furunkl** – folikulární kožní absces vznikající z folikulitidy nebo primárně;
  - folikulárně vázaná pustula s postupným vznikem zarudlého bolestivého hrbolu s centrálním žlutavým čepem → kolikvace v centrální části hrbolu → uvolnění centrálního nekrotického čepu → vyprázdnění hnisavého hrbolu → destrukce folikulu → jizva;
  - nejčastěji na šíji, v zevním zvukovodu, na nose, v podpaží, na hýždích a ve tříslech;
  - lymfadenopatie, někdy i subfebrilie; léčba antibiotiky lokálně popř. celkově;
- **karbunkl** – vzniká spojením několika sousedních furunklů;
  - léčba celkově antibiotiky.<sup>[2]</sup>

## Erysipelas

**Erysipel** neboli **růže** (lat. *erysipelas*) je akutní lokalizovaný zánět kůže s alterací celkového stavu (horečka, zimnice, bolest hlavy, vyčerpanost). Nejčastěji se erysipel vyskytuje na nohou a v obličeji. Vstupní branou infekce je porušená kožní bariéra. Onemocnění má sklon k recidivám.

- hluboká pyodermie – akutní infekce kůže a podkoží provázená celkovými příznaky;
- u dětí vzácně, např. při imunosupresi;
- etiologie: *Streptococcus pyogenes*, výjimečně jiné bakterie;
- vstupní branou bývá drobná oděrka nebo eroze → šíří se lymfatickými cestami;
- náhlý začátek – zimnicí, třesavkou, nauzeou, bolestí hlavy a horečkou až 40 °C → za několik hodin se na postiženém místě – nejčastěji obličeji nebo končetině – vytvoří edém a erytém vybíhající jazykovitými výběžky do periferie, kůže je na pohmat bolestivá a teplá; zvětšené a bolestivé regionální lymfatické uzliny, někdy s lymfangitidou;
- **léčba:** penicilin i. v. nebo i. m. po dobu 10–14 dnů, zakončený aplikací pendeponu; při alergii na penicilin – klindamycin; studené obklady, protizánětlivé masti.<sup>[2]</sup>

 Podrobnější informace naleznete na stránce Erysipel.

## Flegmona

Flegmona je akutní neohraničená forma zánětu, která se šíří nejen v kůži, ale také v podkoží a dalších měkkých tkáních. Tkáň je rozbředlá a vytékají z ní kapénky hnisu.

 Podrobnější informace naleznete na stránce Záněty exsudativní intersticiální.

## Syndromy vyvolané toxiny

### Stafylokokový syndrom opárené kůže (SSS syndrom = Staphylococcal scalded skin syndrome)

- **etiologie:** stafylokok produkující **exfoliatin** (nejčastěji fagotyp 71);
- postihuje kojence a malé děti;
- velmi závažné onemocnění provázené alterací celkového stavu dítěte a febriliemi;
- působením exfoliatinu dochází ke vzniku puchýřů až rozsáhlých bul s následnou exfoliací v epidermis – klinický obraz připomíná rozsáhlé popáleniny druhého stupně;
- toxin je uvolňován do organismu často ze vzdáleného fokálního ložiska (omfalitida, otitida, faryngitida, impetigo), distribuován krevním řečištěm – způsobuje nejprve skarlatiniformní exantém (nejprve v centrálních partiích obličeje, perigenitálně a perianálně);
- **léčba:** parenterální podávání antistafylokokových antibiotik na pediatrické JIP (riziko poruchy vnitřního prostředí, rozvoje pneumonie a sepsy); lokální léčba jako u popálenin;

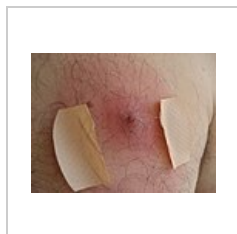
## Syndrom toxického šoku

- vzácný závažný šokový stav s kožní symptomatologií a multiorgánovým postižením;
- **etiologie:** stafylokoky a streptokoky produkující toxiny;
  - B-hemolytické streptokoky skupiny A (zdroj: infekce měkkých tkání s bakteriemií) produkují pyrogenní exotoxiny, streptokokové superantigeny a mitogenní faktory;
  - stafylokoky (zdroj nebývá zřejmý) produkují toxin toxického šokového syndromu -1, enterotoxiny a exfoliativní toxiny;
- těžký stav, horečka, hypotenze, orgánové postižení (gastrointestinální, renální, CNS, muskuloskeletální a hematologické);
- generalizovaný makulózní exantém → po 1-2 týdnech cárovité olupování kůže zejména dlaní a plosek, malinový jazyk, erytém a eroze sliznic;
- léčba: na pediatrické JIP – protišoková léčba, celkově i. v. antibiotika, event. i i. v. imunoglobuliny.

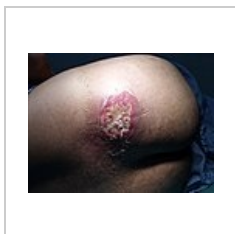## Spála

- etiologie:  $\beta$ -hemolytický streptokok skupiny A produkující pyrogenní exotoxin;
- angína s horečkami → výsev erytematózního makulopapulózního exantému připomínajícího „husí kůže“, drsného na pohmat a postihujícího zejména loketní jamky, axily, podbřišek, třísla a vnitřní strany stehen; v obličeji zarudnutí s výbledem okolo úst, malinový jazyk, na patře drobné petechie → po 1-2 týdnech dochází k cárovitému olupování kůže hlavně na dlaních a ploskách;
- léčba: parenterálně penicilin, event. cefalosporiny nebo klindamycin; izolace nemocného doma nebo na infekčním oddělení.<sup>[2]</sup>

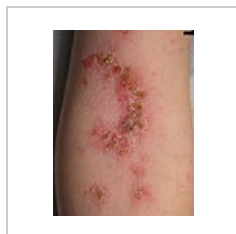## Galerie



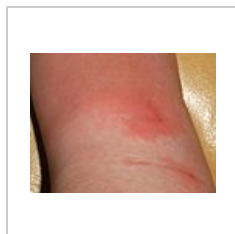Furunkl



Karbunkl



Impetigo na  
předloktí



Erysipel

## Odkazy

### Použitá literatura

- ŠTORK, Jiří. *Dermatovenerologie*. - vydání. Galén, 2008. 502 s. ISBN 9788072623716.

### Reference

1. MUDR. ČAPKOVÁ, Štěpánka. Hnisavé kožní infekce (pyodermie). *POSTGRADUÁLNÍ MEDICÍNA*. 2009, roč. 10, vol. 6, s. 38-43, ISSN 1212-4184.
2. BARTOŇOVÁ, Jiřina. Bakteriální onemocnění kůže v dětské ambulanci. *Pediatric pro praxi* [online]. 2014, roč. 15, vol. 4, s. 206-208, dostupné také z <<https://www.pediatricpropraxi.cz/pdfs/ped/2014/04/06.pdf>>.