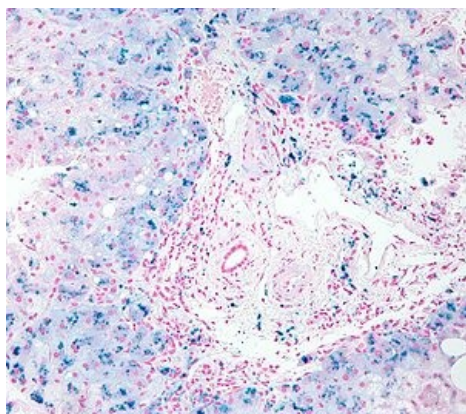


Restrikční kardiomyopatie

Restrikční (restriktivní) kardiomyopatie je vzácný typ kardiomyopatie charakterizovaný **sníženou poddajností**, resp. zvýšenou tuhostí myokardu komor. To vede k rozvoji **diastolické dysfunkce** primárně levé komory, bez přítomnosti dilatace, zato s přítomností **dilatace srdečních síní**.^[1] V pozdějších fázích nemoci může být postižena i systolická funkce komor. V klinickém obrazu převládají **známky chronického srdečního selhání** a převodních srdečních poruch. Etiologie restriktivní kardiomyopatie je různorodá a zahrnuje jak genetické mutace, tak i některá infiltrativní, stádává a zánětlivá onemocnění (např. **amyloidózu**, **hemochromatózu** a endomyokardiální fibrózu).^{[1][2][3]} V diferenciální diagnostice je nutné restriktivní kardiomyopatii odlišit od restriktivní perikarditidy.^{[4][5]} **Problematika amyloidózy je zpracována v samostatném článku o srdeční amyloidóze.**

 *Podrobnější informace naleznete na stránce Srdeční amyloidóza.*

Etiopatogeneze



Jaterní hemochromatóza (nahromaděné železo - modrá granula)

V některých případech je příčina neznámá a kardiomyopatie je tedy idiopatická. Mezi nejčastější příčiny restriktivní kardiomyopatie patří **genetické mutace**, zánětlivá onemocnění (endomyokardiální fibróza, Loefflerova endokarditida), infiltrativní a stádává onemocnění (primárně **amyloidóza**, dále **sarkoidóza**, **hemochromatóza**, Fabryho nemoc), toxické poškození myokardu (nejčastěji **antracykliny**), případně i **postradiační poškození** nebo karcinoid.^{[1][2][3]}

Genetické mutace

Genetické mutace asociované s restriktivní kardiomyopatií se nejčastěji týkají sarkomerických proteinů. Typicky se jedná o mutace např. pro srdeční troponin I (*TNNI3*) nebo T (*TNNI2*), těžký řetězec beta myosinu (*MYH7*) a desmin (*DES*). V tomto ohledu si je restriktivní kardiomyopatie značně podobná s genetickými mutacemi asociovanými s hypertrofickou kardiomyopatií. Dědičnost těchto mutací je většinou **autozomálně dominantní**.^[3]

Sarkoidóza

Sarkoidóza je **multiorgánové granulomatózní zánětlivé onemocnění** z neznámé příčiny. V etiopatogenezi se zvažují autoimunní a genetické vlivy a různá infekční i neinfekční agens.^[6] Může se objevit i izolovaná srdeční sarkoidóza.^[2] Histopatologicky je pro sarkoidózu typický nález **dobře ohraničených granulomů** doprovázených rozsáhlejšími fibrózními změnami a menším výskytem nekrózy.^{[2][7]}

 *Podrobnější informace naleznete na stránce Sarkoidóza srdce.*

Hemochromatóza

Hemochromatóza je onemocnění související se **zvýšenou absorpcí železa**, jehož akumulace v různých orgánech (především **játrech** a **srdci**) vede ve vzniku volných kyslíkových radikálů a poškození funkce mitochondrií. To ve výsledku vede k dysfunkce daných orgánů.^{[4][5]} Příčinou mohou být **genetické mutace**.^[3] Sekundárně se může hemochromatóza vyvinout v důsledku zvýšené resorpce železa na podkladě **talasémie**, sideroblastické anémie nebo nadměrné aplikace krevních transfuzí.^{[1][2]} V brzkých fázích se stejně jako jiné druhy restriktivní kardiomyopatie projevuje přítomností diastolické dysfunkce nedilatované levé komory. Později nemoc progreduje v dilataci levé komory a systolickou dysfunkci obou komor. Navíc se mohou objevit supraventrikulární i ventrikulární arytmie.^{[2][3][4][5]}

Epidemiologie

Incidence jedné z forem amyloidózy, **AL amyloidózy**, v populaci je zhruba 3-9/1 000 000 obyvatel za rok.^[3] U **sarkoidózy** je v České republice prevalence až 60/100 000 obyvatel.^[7] Je udáváno, že srdce je postiženo ve zhruba 2-5 %^[2] [6], ale nález sarkoidózy, ať už prokázaný biopticky nebo magnetickou rezonancí srdce, je potvrzen až ve 25 % případů.^[2] [8]

Klinický obraz

Sarkoidóza

Klinická manifestace je velmi rozmanitá, vzhledem k multiorgánovému granulomatóznímu postižení. Z kardiálních projevů převládá **srdeční selhání** obou komor s obrazem dilatační nebo restriktivní kardiomyopatie, poruchy AV vedení a další **arytmie**.^{[2][9]}

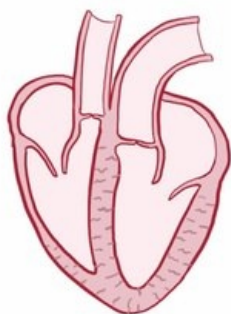
Hemochromatóza

Klinická manifestace **hemochromatózy** nejčastěji zahrnuje **hepatopatii** (elevace jaterních enzymů, hepatomegalie), **hyperpigmentaci** (bronzovou kůži), **diabetes mellitus** a další patologie endokrinních žláz apod. Srdeční postižení se objevuje až ve 20 % případů a projevuje se poruchami vedení a jako restriktivní nebo dilatační kardiomyopatie. ^{[1][3]}

RESTRICTIVE CARDIOMYOPATHY

CAUSES

- * AMYLOIDOSIS
- * SARCOIDOSIS
- L GRAN

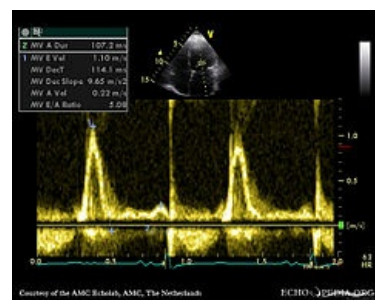


Video v angličtině, definice, patogeneze, příznaky, komplikace, léčba.

Diagnostika

Sarkoidóza

Z EKG nálezů převládají **AV blokády vyššího stupně**, blokády Tawarových ramének a dále komorové tachykardie či fibrilace. ^{[2][9]} Na ECHO je často popisována snížená ejekční frakce levé komory. V diagnostice má významné postavení **magnetická rezonance srdce**, včetně vyšetření pozdního syčení gadoliniem. ^{[2][7]} Je využíváno i vyšetření **PET** s průkazem akumulace 18-fluorodeoxyglukózy (18-FDG) v oblasti zánětlivé aktivity v myokardu. Často je indikována **endomyokardiální biopsie**, která má ovšem nízkou specifitu kvůli lokálnímu výskytu granulomatózního zánětu v myokardu. ^[2]



Záznam transmitrálního průtoku s restriktivním plněním levé komory (poměr vln E/A více než 2)

Hemochromatóza

U hemochromatózy má velký význam vyšetření **magnetickou rezonancí** (nejen srdce), které dokonce snížilo význam biotického vyšetření postižené tkáně k potvrzení nemoci. ^{[2][3][4][5]} Podezření na tuto diagnózu vyvstává na základě skutečnosti, že se u pacienta se srdečním selháním a převodními poruchami vyskytne další extrakardiální postižení charakteristické pro hemochromatózu. Může být ovšem přítomna i izolovaná forma srdeční hemochromatózy. Podezření podporuje i **zvýšená hladina ferritinu a transferrinu**. ^[3] V diagnostice stojí v popředí **genetická analýza a vyšetření magnetickou rezonancí**.

Léčba

Sarkoidóza

Hlavním léčebným postupem je **imunosupresivní terapie** v monoterapii nebo kombinaci s dalšími léky. Z hlediska možného rizika arytmiické smrti je v indikovaných případech implantován **ICD** (implantabilní kardioverter-defibrilátor). **Terapie srdečního selhání** sestává především z ACE-inhibitorů, betablokátorů, diuretik apod. V některých případech je nutná srdeční transplantace. ^{[2][7]}

Hemochromatóza

U neanemických pacientů je terapeutickou možností **flebotomie**. Terapie **cheláty** je zvažována u pacientů s výraznou anémií nebo nízkou tolerancí flebotomie kvůli hypotenzi či hypovolemii. ^{[3][4][5]} Srdeční funkce se obvykle zlepšuje se snížením hladiny železa. ^[3] Z režimových opatření je důležité **omezit příjem alkoholu a multivitaminových přípravků obsahujících železo**. V rámci klinických studií se zkoumá léčba antagonisty vápníkových kanálů a antioxydanty. ^{[4][5]} Ve výjimečných případech je nutná transplantace srdce či jater.

Odkazy

Související články

- Sarkoidóza srdce
- Srdeční amyloidóza

- Kardiomyopatie

Použitá literatura

- KAUTZNER, Josef. *Srdeční selhání : aktuality pro klinickou praxi*. - vydání. Mladá fronta, 2015. ISBN 9788020435736.
- MANN, Douglas L, et al. *Braunwald's Heart Disease : A Textbook of Cardiovascular Medicine*. 10th Edition vydání. 2015. ISBN 978-0-323-29429-4.
- MUCHTAR, Eli, Lori A. BLAUWET a Morie A. GERTZ. Restrictive Cardiomyopathy. *Circulation Research*. 2017, roč. 7, vol. 121, s. 819-837, ISSN 0009-7330. DOI: 10.1161/circresaha.117.310982 (<http://dx.doi.org/10.1161%2Fcircresaha.117.310982>).
- PEREIRA, Naveen L., Martha GROGAN a G. William DEC. Spectrum of Restrictive and Infiltrative Cardiomyopathies. *Journal of the American College of Cardiology*. 2018, roč. 10, vol. 71, s. 1130-1148, ISSN 0735-1097. DOI: 10.1016/j.jacc.2018.01.016 (<http://dx.doi.org/10.1016%2Fj.jacc.2018.01.016>).
- PEREIRA, Naveen L., Martha GROGAN a G. William DEC. Spectrum of Restrictive and Infiltrative Cardiomyopathies. *Journal of the American College of Cardiology*. 2018, roč. 10, vol. 71, s. 1149-1166, ISSN 0735-1097. DOI: 10.1016/j.jacc.2018.01.017 (<http://dx.doi.org/10.1016%2Fj.jacc.2018.01.017>).
- KUBÁNEK, M, et al. Obrovskobuněčná myokarditida a sarkoidóza srdce – update 2015. *Kardiologická revue*. 2015, roč. 17, vol. 4, s. 295-299,
- COOPER, JR, Leslie T. *Myocarditis: From Bench to Bedside*. - vydání. Humana Press, 2003. Kapitola 18. Chapter: Cardiac Sarcoidosis. s. 421-436. ISBN 1-58829-112-X.
- MORIMOTO, T., A. AZUMA a S. ABE. Epidemiology of sarcoidosis in Japan. *European Respiratory Journal*. 2008, roč. 2, vol. 31, s. 372-379, ISSN 0903-1936. DOI: 10.1183/09031936.00075307 (<http://dx.doi.org/10.1183%2F09031936.00075307>).
- KANDOLIN, Riina, Jukka LEHTONEN a Juhani AIRAKSINEN. Cardiac Sarcoidosis. *Circulation*. 2015, roč. 7, vol. 131, s. 624-632, ISSN 0009-7322. DOI: 10.1161/circulationaha.114.011522 (<http://dx.doi.org/10.1161%2Fcirculationaha.114.011522>).

Reference

1. KAUTZNER, Josef. *Srdeční selhání : aktuality pro klinickou praxi*. - vydání. Mladá fronta, 2015. ISBN 9788020435736.
2. MANN, Douglas L, et al. *Braunwald's Heart Disease : A Textbook of Cardiovascular Medicine*. 10th Edition vydání. 2015. ISBN 978-0-323-29429-4.
3. MUCHTAR, Eli, Lori A. BLAUWET a Morie A. GERTZ. Restrictive Cardiomyopathy. *Circulation Research*. 2017, roč. 7, vol. 121, s. 819-837, ISSN 0009-7330. DOI: 10.1161/circresaha.117.310982 (<http://dx.doi.org/10.1161%2Fcircresaha.117.310982>).
4. PEREIRA, Naveen L., Martha GROGAN a G. William DEC. Spectrum of Restrictive and Infiltrative Cardiomyopathies. *Journal of the American College of Cardiology*. 2018, roč. 10, vol. 71, s. 1130-1148, ISSN 0735-1097. DOI: 10.1016/j.jacc.2018.01.016 (<http://dx.doi.org/10.1016%2Fj.jacc.2018.01.016>).
5. PEREIRA, Naveen L., Martha GROGAN a G. William DEC. Spectrum of Restrictive and Infiltrative Cardiomyopathies. *Journal of the American College of Cardiology*. 2018, roč. 10, vol. 71, s. 1149-1166, ISSN 0735-1097. DOI: 10.1016/j.jacc.2018.01.017 (<http://dx.doi.org/10.1016%2Fj.jacc.2018.01.017>).
6. COOPER, JR, Leslie T. *Myocarditis: From Bench to Bedside*. - vydání. Humana Press, 2003. Kapitola 18. Chapter: Cardiac Sarcoidosis. s. 421-436. ISBN 1-58829-112-X.
7. KUBÁNEK, M, et al. Obrovskobuněčná myokarditida a sarkoidóza srdce – update 2015. *Kardiologická revue*. 2015, roč. 17, vol. 4, s. 295-299,
8. MORIMOTO, T., A. AZUMA a S. ABE. Epidemiology of sarcoidosis in Japan. *European Respiratory Journal*. 2008, roč. 2, vol. 31, s. 372-379, ISSN 0903-1936. DOI: 10.1183/09031936.00075307 (<http://dx.doi.org/10.1183%2F09031936.00075307>).
9. KANDOLIN, Riina, Jukka LEHTONEN a Juhani AIRAKSINEN. Cardiac Sarcoidosis. *Circulation*. 2015, roč. 7, vol. 131, s. 624-632, ISSN 0009-7322. DOI: 10.1161/circulationaha.114.011522 (<http://dx.doi.org/10.1161%2Fcirculationaha.114.011522>).