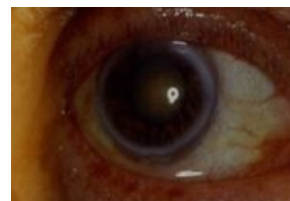


Rohovková depozita

Arcus corneae senilis (gerontoxon)

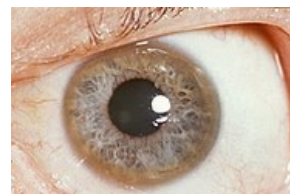Šedobílý prstenec lipidových depozit rohovky při limbu oka. Obvykle **oboustranný**. Vzniká ve věku **nad 60 let**. Jeho zevní obvod je ostře ohraničený na rozdíl od méně ostře ohraničeného vnitřního obvodu. Lipidová depozita difundují z limbálních cév. Při vzniku **před 50. rokem** věku pátáme po metabolických poruchách lipidů (hypercholesterolemii) = **arcus lipoides corneae**. Nemá vliv na zrakovou ostrost.



Arcus corneae senilis

Kayser-Fleischerův prstenec

Nazelenalé zbarvení obvodu rohovky oka způsobené zvýšeným **ukládáním solí mědi** v těle. Bývá příznakem Wilsonovy choroby. Nahromaděná měď se ukládá v limbu rohovky do **lamina limitans posterior** (Descementova membrána), čímž způsobuje kruhovitě olivově zelené až hnědé zbarvení na rozhraní rohovky a bělimy.



Kayser-Fleischerův prstenec

Argyrosis a chrysiasis

- **Argyrosis** – depozita v hlubokých vrstvách rohovky a na spojivce pro **lokální medikaci** s obsahem **solí stříbra**.
- **Chrysiasis** – zlatavá depozita periferie rohovky pro **systémovou aplikaci zlata** (více než 1–2 g)

Cornea verticillata

Oboustranně centrálně uložená **šedohnědá depozita** epitelu rohovky spojená s dlouhodobou léčbou **amiodaronem** či **chlorochinem**. Nemá vliv na zrakovou ostrost. Bývá také popisována jako oftalmologická manifestace Fabryho choroby.

Odkazy

Související články

- Oko
- Wilsonova choroba
- Degenerace a dystrofie rohovky

Použitá literatura

- ROZSÍVAL, Pavel, et al. *Oční lékařství*. 1. vydání. Galén, Karolinum, 2006. 373 s. ISBN 80-7262-404-0.
- VOKURKA, Martin a Jan HUGO, et al. *Velký lékařský slovník*. 7. vydání. Praha : Maxdorf, 2007. 1084 s. ISBN 978-80-7345-130-1.