

Roztroušená skleróza



O správnosti článku se vede diskuse.

O obsahu článku „Roztroušená skleróza“ se nyní debatuje. Více informací naleznete v diskusi.

Roztroušená skleróza (RS, *sclerosis multiplex*) je autoimunitní onemocnění bílé hmoty CNS, které vede ke ztrátě myelinu v zánětlivých ložiscích a k difúzní ztrátě axonů. Začíná nejčastěji mezi **20. a 30. rokem**, ale může se objevit již v dětském věku. Postihuje muže i ženy v poměru 1:2, což se vysvětluje hormonálními vlivy na imunitní systém. Počet případů v ČR je okolo 25 000.

Průběh

1. v 85 % případů zpočátku *remitentní* průběh (střídání atak a remisí) a po vyčerpání rezerv nervového systému průběh **chronicko-progresivní** (ubývá atak, narůstá invalidita);
2. v 15 % případů **primárně progresivní** průběh;
3. vzácně **relabující - progredující** průběh (malignější varianta).

Klinický obraz

- **Zrakové poruchy:** porucha vizu, bolestivost bulbů při pohybu, porucha barvocitu (optická/retrobulbární neuritida = zánět očního nervu), někdy centrální skotom.
- **Poruchy citlivosti** kdekoli na těle: hypestézie, parestézie, hyperestézie, které nesledují distribuci nervových kořenů ani periferních nervů.
- **Motorické poruchy:** parézy centrálního typu, spasticita – postižení motorických pyramidových drah.
- **Mozečkové příznaky:** neocerebelární syndrom (intenční tremor, ataxie, sakadovaná řeč), paleocerebelární syndrom (poruchy stoje a chůze).
- Poruchy funkce střev a močového měchýře: imperativní mikce, retence moči, snížená kapacita močového měchýře, inkontinence,
- Sexuální poruchy,
- **Kmenové příznaky** (neuralgie trigeminu, obrna lícního nervu, obrny okohybných nervů, disociovaný nystagmus – poškození části *fasciculus longitudinalis medialis*).
- **Neuropsychiatrické symptomy** jako jsou únava (zpomalené vedení demyelinizovanými nervy), deprese, euforie, poruchy kognice.

Specifické příznaky

- **Uhthoffův fenomén:** přechodné zhoršení neurologických symptomů na podkladě zvýšené teploty (cvičení). Jde o prodělané optické neuritidy, které se přechodně zhorší, tzn. zhorší se jim přechodně po fyzické aktivitě zrak.
- **Lhermittův příznak:** po předklonu hlavy, akce brada k sternu, pacient udává "jako kdyby mu prošel elektrický proud po páteři".

Diagnóza

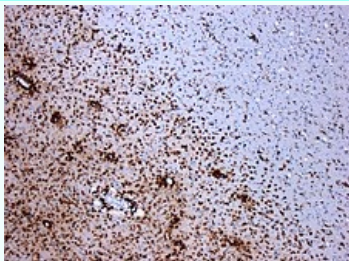
- Neurologické vyšetření: spasticita, hyperreflexe, pozitivní iritační a zánikové jevy
- MRI: hypersignální ložiska v bílé hmotě mozku, **periventrikulární** lokalizace, a míchy na T2 vážených obrazech a hyposignální ložiska na T1 vážených obrazech (množství koreluje s tíží onemocnění);

T1 hypodenzní ložisko odráží staré ložisko

Roztroušená skleróza

Multiple sclerosis

Sclerosis multiplex



Demyelinizace. CD68 značí některé makrofágy

Rizikové faktory	ženské pohlaví, kouření
Patogeneze	genetika (indoevropská rasa, HLA system na 6 chromozomu); zevní vlivy (EBV, vitamin D, kouření, mikrobiom střeva, stres)
Klinický obraz	dán lokalizací zánětu, poruchy zraku, citlivosti, hybnosti
Diagnostika	průkaz diseminace procesu v čase a prostoru, MRI (T1,T2, FLAIR, T1 + Gd) - periventrikulární ložiska; aspoň 2 a víc oligoklonálních pásků v CSF bez přítomnosti v séru; VEP
Léčba	akutní: KS; dlouhodobá: IFβ, teriflunomid; eskalace léčby při nedostatečném účinku: monoklonální protilátky, imunosuprese, cytostatika, ASCT; symptomatická léčba a režimová

T2 hyperdenzní ložisko
FLAIR hyperdenzní ložiska s potlačením signálu likvoru. V sagitálním řezu můžeme najít hyperdenzní ložiska kolmo orientované na *corpus callosum*, tzv. **Dawsonovy prsty**.
T1 + Gadolinium "bílá" prstenčitá ložiska

- vyšetření mozkomíšního moku: intratekální syntéza IgG, přítomnost alespoň 2 oligoklonálních páسů v alkalické části spektra, které nejsou přítomné v séru, v atace: pleiocytóza mononukleárních buněk (do 100/3) a převaha lymfocytů;
- vyšetření evokovaných potenciálů (zrakových a somatosenzorických): prodloužení latence vln;
- oftalmologické vyšetření (při retrobulbární neuritis): v akutním stadiu edém papily, později její temporální nablednutí (projev atrofie).

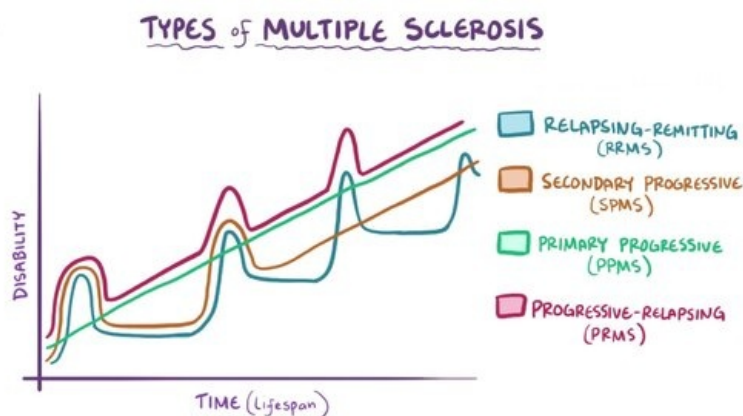
Diferenciální diagnóza

- Chirurgicky řešitelné léze (tumory, výhřezy meziobratlových plotének, cévní malformace).
- Jiné chronické záněty a autoimunity (vaskulitidy CNS, systémový lupus erythematosus, Lymeská borrelióza).
- Metabolická a degenerativní onemocnění CNS (spinocerebellární ataxie, dospělá forma adrenoleukodystrofie, Wilsonova choroba).

Léčba

- **Akutní ataka:** vysoké dávky **kortikoidů** i. v. (methylprednisolon), většinou 1 g po dobu 5 dnů.
- **Prevence atak a progresse v období remise:** interferon beta, glatirameracetát, azathioprin, natalizumab, eventuelně imunoglobuliny i. v. v imunosupresivních dávkách.
- **Chronická progresse:** kortikoidy s cyklofosfamidem či mitoxantronem.
- **Symptomatická léčba:**
 - spasticita – centrální myorelaxancia (*baklofen*, *tinazidin*, *tetrazepam*),
 - sfinkterové obtíže – anticholinergika,
 - bolesti a parestézie – (*gabapentin*, *pregabalin*, *carbamazepin*),
 - deprese – SSRI,
 - únava – pravidelné cvičení, vitaminoterapie,
 - mozečkové příznaky – *physostigmin*,
 - intenční třes – *clonazepam*,
 - imperativní močení – *imipramin*, *oxybutinin*.

Video

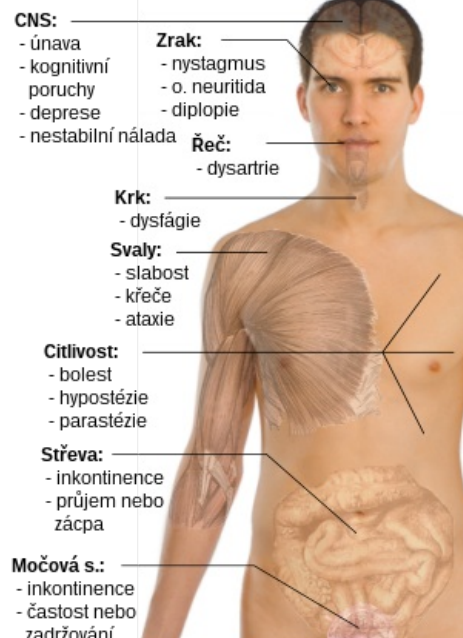


opatření:
spasticita, sex.
dysfunkce a
dysfunkce
sfinkterů, třes,
bolest, únava,
kognitivní deficit,
infekce,
rehabilitace,
racionální strava,
vitamin D,
nekuřit

Klasifikace a odkazy

MKN	G35 (https://mkn10.uzis.cz/prohlizec/G35)
MeSH ID	D009103 (https://www.medvik.cz/bmc/link.do?id=D009103)
OMIM	126200 (https://omim.org/entry/126200)
MedlinePlus	000737 (https://medlineplus.gov/ency/article/000737.htm)
Medscape	1146199 (https://emedicine.medscape.com/article/1146199-overview)

Hlavní symptomy Roztroušené sklerózy



Syndromy roztroušené sklerózy

Odkazy

Související články

- Roztroušená skleróza/PGS
- Roztroušená skleróza/PGS (VPL)

Externí odkazy

-  Roztroušená skleróza (<http://mefanet.lfp.cuni.cz/clanky.php?aid=223>)

Použitá literatura

- NEVŠÍMALOVÁ, Soňa, Evžen RŮŽIČKA a Jiří TICHÝ, et al. *Neurologie*. 1. vydání. Praha : Galén, 2002. 368 s. s. 211-216. ISBN 80-7262-160-2.
- AMBLER, Zdeněk. *Základy neurologie*. 6. vydání. Praha : Galén, 2006. 351 s. s. 221-225. ISBN 80-7262-433-4.