

Sarkoidóza jater

Sarkoidóza je multisystémové onemocnění z neznámé příčiny. Nejčastěji postihuje lidi mladé a ve středním věku. Často se manifestuje bilaterální hilovou adenopatií, plicními infiltráty a očními a kožními lézemi. **Játra**, slezina, lymfatické uzliny, slinné žlázy, srdce, nervový systém, svaly, kosti a další orgány mohou být také postiženy. Diagnóza je stanovena, pokud jsou radiologické nálezy podpořeny histologickým průkazem nekaseifikujících granulomů z epiteloidních buněk. Musí být vyloučeny granulomy ze známých příčin a lokální sarkoidní reakce.^[1]

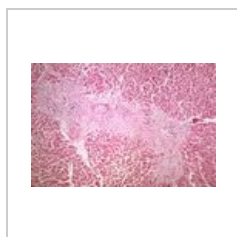Příznaky

Příznaky jaterní sarkoidózy se asi u jedné třetiny pacientů projeví abnormalitami jaterních testů. Izolované granulomatózní postižení jater není dostatečné pro jistou diagnózu sarkoidózy, označuje se jako *GLUS* (*granulomatous lesion of unknown significance*). V případě jaterních granulomů připadá diferenciálně diagnosticky v úvahu celá řada dalších onemocnění (infekce, poléková postižení, lymfom, primární biliární cirhóza, idiopatická granulomatózní hepatitis). Hepatální selhání či portální hypertenze vznikají vzácně.

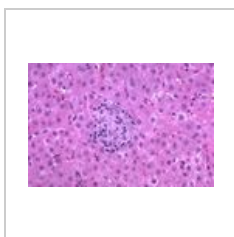
Léčba

U pacientů se sarkoidózou jater, kteří nejeví známky progresivní jaterní dysfunkce, nejsou kortikosteroidy rutinně doporučovány vzhledem k tomu, že neovlivňují vývoj jaterních funkcí.

Postižení jater sarkoidózou - mikroobrázky



Granulomy a fibróza v oblasti jaterní trias



Granulom v jaterním parenchymu

Odkazy

Související články

- Sarkoidóza
- Sarkoidóza (patologie)
- Sarkoidóza (interna)

Zdroj

- ANTON, Jan. Materiály k přednášce "Sarkoidóza".

Reference

1. HUNNINGHAKE, G W, U COSTABEL a M ANDO, et al. ATS/ERS/WASOG statement on sarcoidosis. American Thoracic Society/European Respiratory Society/World Association of Sarcoidosis and other Granulomatous Disorders. *Sarcoidosis Vasc Diffuse Lung Dis* [online]. 1999, vol. 16, no. 2, s. 149-73, dostupné také z <<https://www.ncbi.nlm.nih.gov/pubmed/10560120>>. ISSN 1124-0490.