

Sarkoidóza lymfatického systému

Sarkoidóza je multisystémové onemocnění z neznámé příčiny. Nejčastěji postihuje lidi mladé a ve středním věku. Často se manifestuje **bilaterální hilovou adenopatií** (BHL), plicními infiltráty a očními a kožními lézemi. Játra, **slezina, lymfatické uzliny**, slinné žlázy, srdce, nervový systém, svaly, kosti a další orgány mohou být také postiženy.^[1]

Epidemiologie

Hilová lymfadenopatie je přítomna u 90 % nemocných. Pacienti se sarkoidózou tvoří 74 % všech pacientů s BHL.

5–30 % pacientů má postižení mimohrudních uzlin (u nás 10,5 %).

Splenomegalie byla zjištěna při CT vyšetření u 6 % pacientů.

Příznaky

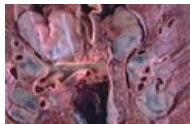
Postižené periferní **lymfatické uzliny** bývají malé, pohyblivé a nebolestivé, neulcerují, nevytvářejí píštěle. *Břišní lymfadenopatie* je přítomna jako mnohočetné zvětšené paraaortální, parakavální a portální lymfatické uzliny. Izolované granulomatoidní postižení lymfatických uzlin není dostatečné pro jistou diagnózu sarkoidózy. Označuje se jako **GLUS** (granulomatous lesions of unknown significance).

Postižení sleziny může způsobit poruchy v krevním obraze.

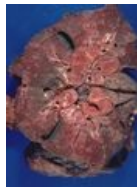Diagnostika

Při RTG plic je nejcharakterističtější nálezem **BHL**, která může být také znakem malignity (lymfom, bronchogenní karcinom, mimohrudní nádory).

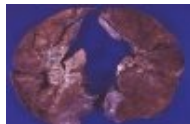
Makroskopické obrázky - lymfatický systém



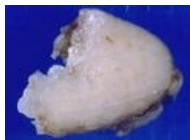
Bilaterální hilová lymfadenopatie



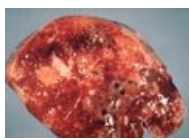
Bilaterální hilová lymfadenopatie



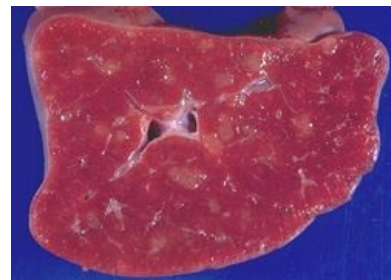Bilaterální hilová lymfadenopatie



Lymfatická uzlina

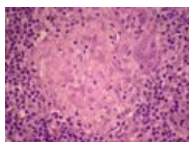
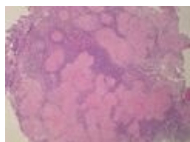


Slezina



Slezina postižená sarkoidózou.
Sekční nález.

Postižení uzlin sarkoidózou - mikroobrázky



Odkazy

Související články

- Sarkoidóza
- Sarkoidóza (patologie)
- Sarkoidóza (interna)

Zdroj

- ANTON, Jan. Materiály k přednášce "Sarkoidóza".

Reference

1. HUNNINGHAKE, G W, U COSTABEL a M ANDO, et al. ATS/ERS/WASOG statement on sarcoidosis. American Thoracic Society/European Respiratory Society/World Association of Sarcoidosis and other Granulomatous Disorders. *Sarcoidosis Vasc Diffuse Lung Dis* [online]. 1999, vol. 16, no. 2, s. 149-73, dostupné také z <<https://www.ncbi.nlm.nih.gov/pubmed/10560120>>. ISSN 1124-0490.