

Sekretorická otitida

Otitis media secretorica (OMS, sekretorická mezotitida, chronický tubotympanální katar, **catarrhus tubotympanalis chronicus**, **klihové ucho** – glue ear) je **sterilní zánět** středouší, u něhož dochází k retenci tekutiny za neporušeným bubínkem. Při delším trvání může docházet k atrofii a retrakci bubínku s následnou adhezivní otitidou (nesprávně atelektáza středouší). Vyskytuje se především u dětí.

Klasifikace

- Dělíme dle trvání na **akutní** (méně než 3 týdny), **subakutní** (pod 3 měsíce), **chronický** (nad 3 měsíce).
- Dělení dle sekrece na **serózní** (serotympanon), **mukózní** (mukotympanon), **seromukózní** (seromukotympanon).

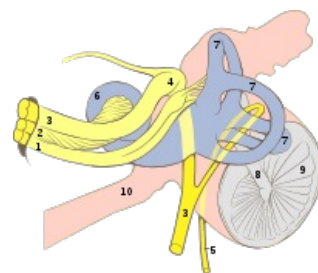
Epidemiologie

Jedná se o jedno z nejčastějších onemocnění dětského věku, přičemž se ukazuje na vysoký stupeň korelace se záněty HCD.

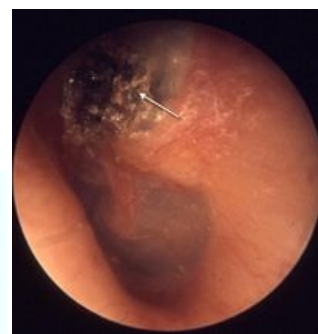Etiopatogeneze

OMS vzniká jakožto následek **dysfunkce Eustachovy trubice** (porucha ventilační, bariérové a drenážní funkce). Blokáda Eustachovy trubice může být jak funkční, tak mechanická. Nejčastější příčinou obstrukce je **adenoidní vegetace**, deformity nosního septa, zánětlivé zduření sliznice, VVV nosohltanu (rozštěpy), tumory nosohltanu, **cholesteatom**, **ložiska infekce HCD**.

Dysfunkce tuby → podtlak ve středouší → vpáčení bubínku, hyperémie, exsudace, transudace → změna epitelu na cylindrický s pohárkovými buňkami, sekrece se mění na mucinózní → fibrotizace exsudátu (z rozpadových produktů vzniká cholesterol, který se sráží v krystaly = cholesterolové granulomy) → vznik adhezí mezi středoušními kůstkami, bubínkem a promontoriem.



Hlavové nervy a vybrané struktury vnitřního a středního ucha: 1. Nervus vestibularis, 2. Nervus cochlearis, 3. Nervus intermediofacialis, 4. Ganglion geniculi, 5. Chorda tympani, 6. Cochlea, 7. Ductus semicirculares, 8. Malleus, 9. Membrana tympani, 10. Tuba auditiva



Cholesteatom

Podpůrné faktory

- **celkové exogenní** – zimní období, pobyt v kolektivních zařízeních (jesle, školka);
- **celkové endogenní** – nezralost či porucha imunitního systému, alergie;
- **místní** – kraniofaciální deformity, Kartagenerův syndrom;
- u dětí svírá ET úhel směrem k horizontále 10° (u dospělých 45°), což hlavně vleže (u dětí dost častá poloha) zvyšuje možnost průniku sekretu z nosohltanu do ucha.

Klinické příznaky

Mezi hlavní příznaky řadíme **převodní hypakuzi**, **pocit zalehlosti ucha** a **pocit přelévající se tekutiny v uchu**, **šumění**, **autofonie**, výjimečně vertigo.

Diagnostika

- **anamnéza** (katar HCD) a **fyzikální vyšetření**;
- **otoskopie**: vpáčený bubínek, manubrium skoro horizontalizuje, můžeme vidět hladinku tekutiny za bubínkem;
- **pneumotoskopie** – špatná pohyblivost bubínku;
- **audiometrie**: onemocnění způsobuje převodní nedoslýchavost 30–40 dB;
- **tympanometrie**: dostáváme plochou tympanometrickou křivku – typ B.

Diferenciální diagnostika

- hemotympanon, OMA v iniciálním stádiu.

Léčba

1. **sanace** zánětů horních cest dýchacích, adenoidní vegetace chirurgicky odstraňujeme (adenotomie), dbáme

o průchodnost nosu;

2. **paracentéza**, odsátí sekretu pod mikroskopem, se zavedením ventilační trubičky;

3. v případě absence infekce – snaha o provzdušnění středouší přetlakem pomocí tzv. **Politzerovy sprchy** (metoda se v běžném slangu označuje jako „kukání“ nebo „politzerování“);

4. podání dekonstestací, antialergická léčba, žvýkačky ke stimulaci polykání.

Odkazy

Související články

- Klasifikace středoušních zánětů
- Akutní tubotympanální katar
- Komplikace středoušních zánětů
- Akutní zánět středního ucha (Otitis media acuta, OMA)
- Otitis media recidivans
- Chronický zánět středního ucha (Otitis media chronica, OMC)
- Sluch

Reference

Použitá literatura

- BENEŠ, Jiří. *Studijní materiály* [online]. ©2007. [cit. 2009]. <http://jirben2.chytrak.cz/materialy/orl_jb.doc>.
- KLOZAR, Jan, et al. *Speciální otorinolaryngologie*. 1. vydání. Praha : Galén, 2005. 224 s. ISBN 80-7262-346-X.
- CHROBOK, Viktor a Roman MICHÁLEK. Diagnostika a léčba středoušního zánětu z pohledu ORL lékaře. *Lékařské listy* [online]. 2009, vol. 15, s. 30, dostupné také z <<https://zdravi.euro.cz/clanek/priloha-lekarske-listy/diagnostika-a-lecba-stredousniho-zanetu-z-pohledu-orl-lekare-445464>>. ISSN 1214-7664.
- Otázky J. Beneše – zdroje informací: přednášky a níže uvedené učebnice:
 - HRODEK, Otto a Jan VAVŘINEC, et al. *Pediatric*. 1. vydání. Praha : Galén, 2002. ISBN 80-7262-178-5.
 - ŠAŠINKA, Miroslav, Tibor ŠAGÁT a László KOVÁCS, et al. *Pediatric*. 2. vydání. Bratislava : Herba, 2007. ISBN 978-80-89171-49-1.