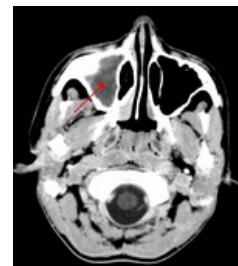


Sinusitida

Sinusitida je zánět vedlejších dutin nosních. Probíhá často jako komplikace akutní rinitidy, může navazovat i na záněty zubního lůžka. Akutní záněty jsou častěji virového původu, může na ně nasedat bakteriální superinfekce. Nejčastěji se jedná o zánět ethmoidální dutiny a dutiny čelistní. Nezřídka dochází k zánětu ve více dutinách (pansinusitida).^[1]

Chronická sinusitida postihuje pacienty s deviací nosní přepážky, po traumatech, ale také při cystické fibróze. Bývá častější u imunosuprimovaných pacientů a je většinou bakteriálního původu.^[2] Komplikací chronické sinusitidy je vznik **polypů**. Onemocněním trpí asi 5 % populace.^[1]



CT: Maxilární sinusitida

Vývoj vedlejších dutin nosních

Vedlejší dutiny nosní (VDN) se zakládají již ve fetálním období. U novorozence jsou přítomny ethmoidální dutiny a jsou založeny dutiny maxilární. Růst maxilárních dutin se odvíjí od vývoje chrupu. Frontální kost pneumatizuje od 4 let věku a sfenoidální od 5 let. Vývoj VDN je ukončen až v dospělosti.

- sinus ethmoidales: dobře vyvinuty po narození, rychle rostou během 1.–4. roku, rentgenologická (RTG) detekce v 1. roce, kompletně vyvinuté po 12. roce;
- sinus maxillares: RTG detekce v 5 měsících, dvojfázový růst, kompletně vyvinuté ve 22–24 letech;
- sinus sphenoidales: vývoj po 5. roce, kompletně vytvořené mezi 12.–15. rokem;
- sinus frontales: vývoj po 4. roce, kompletně po 15. roce.^[3]

Patofyziologie

Vlivem dráždění noxou dojde k otoku sliznice, čímž dochází k uzavěru ostiomeatální jednotky. Postupně dochází ke vstřebávání veškerého vzduchu v dutině, tudíž vzniká podtlak, který se projevuje jako tlaková bolest (*dolores e vacuo*). Pokud v této fázi nedojde k úspěšnému zaléčení dekongesčními kapkami, tak se stav zhoršuje vlivem vzestupu koncentrace CO₂ v dutině, který je toxický pro ciliární transport, který tak přestává fungovat. Podtlak zároveň dráždí hlenotvorné buňky, které tak produkují hlen, který ale z důvodu uzavření vývodu a selhání transportu nemůže být z dutiny evakuován.^[4]

Etiologie

Akutní bakteriální sinusitida nejčastěji nasedá na předchozí virovou infekci dýchacích cest - mluvíme tedy o sinusitidě **rhinogenního** původu, přičemž nejčastější původci u dětí jsou *Streptococcus pneumoniae*, *Haemophilus influenzae*, dále *Moraxella catarrhalis*. Až ve 13 % je sinusitida **odontogenního** původu.^[4] Mezi lokální příčiny chronických rinosinuzitid (rhinitida a sinusitida často probíhají současně kvůli obecné propojitosti systému): cysta maxilární dutiny, choanální polyp, odontogenní příčina, cizí těleso, jednostranná atrezie choan, deviace nosního septa.^[3]

Klasifikace

- dle lokalizace: jednostranná, bilaterální, *pansinusitida* - postižení všech dutin na jedné straně;
- dle délky trvání: akutní (do 4 týdnů), subakutní (4 až 12 týdnů), chronická (nad 12 týdnů).^[3]

Klinický obraz

- typický dvoufázový průběh nemoci z nachlazení (rozvoj 1-2 týdny po nemoci z nachlazení);
- bolest hlavy zhoršující se při předklonu;
- bolest zubů horní čelisti;
- hnisavý výtok z nosu, ztížená nosní průchodnost, porucha čichu;
- hůřavost, kašel;
- celková únava, subfebrilie až febrilie;
- nedostatečná odpověď na léčbu dekongestivy.^[4]

Komplikace

- lokální: empyém (dutina vyplněná hnisem), mukokéla (dutina vyplněná hustým hlenem);
- ostitida, osteomyelitida;
- orbitální: orbitocelulitis, flegmona nebo absces očníce;
- intrakraniální: meningitida, subdurální empyém, encefalitida, mozkový absces, trombóza kavernózního sinu.^{[4][3]}

Diagnostika

- ORL vyšetření, diafanoskopie, RTG v poloaxiální projekci, CT dutin.^[4]
- v laboratorním nálezu u bakteriální sinusitidy nalézáme leukocytózu s neutrofilii, elevace CRP
- v indikovaných případech lze kultivovat punktát z ústí postižené dutiny při endoskopii, běžné kultivační vyšetření výtěru z nosu či krku nebývá přínosné^[5]

Terapie

- klidový režim;
- antibiotika: : aminopeniciliny, event. potencionované proti betalaktamáze (Amoxicilin), při alergii na peniciliny makrolidy (Azitromycin, Klaritromycin) a cefalosporiny II. generace (Cefuroxin axetil, Cefaclor, Cefprozil). Základní doba podání je 10 dní a lze ji v indikovaných případech prodloužit až na 15 dnů.^[3]
- podpůrná léčba: dekongestce sliznice (nosní kapky a perorální dekongestiva), reflexní prohřívání paží nebo dolních končetin ve vodní lázni;
- perakutní průběh a retence hnisu – punkce čelistní dutiny či zevní návrt čelistní dutiny.^[4]

Odkazy

Související články

- Rhinitida
- Rhinitis acuta

Reference

1. HYBÁŠEK, Ivan a Jan VOKURKA. *Otorinolaryngologie*. 1. vydání. Praha : Karolinum, 2006. s. 176-180. ISBN 80-246-1019-1.
2. POVÝŠIL, Ctibor a Ivo ŠTEINER. *Speciální patologie*. 2. vydání. Praha : Galén : Karolinum, c2007. s. 95-96. ISBN 978-80-7262-494-2.
3. ŠLAPÁK, Ivo a J MACHAČ. Záněty nosních a paranasálních dutin u dětí. *Pediatric pro praxi* [online]. 2006, roč. - , vol. 1, s. 18-21, dostupné také z <<https://www.pediatricpropraxi.cz/pdfs/ped/2006/01/04.pdf>>.
4. LEBL, J, J JANDA a P POHUNEK, et al. *Klinická pediatrie*. 1. vydání. Galén, 2012. 698 s. s. 404-405. ISBN 978-80-7262-772-1.
5. KAREN, Igor, Vítězslav KOLEK a Michaela MATOUŠKOVÁ, et al. *Antibiotická terapie respiračních, močových a kožních infekcí v ordinaci všeobecného praktického lékaře : doporučené diagnostické a terapeutické postupy pro všeobecné praktické lékaře 2018*. - vydání. Centrum doporučených postupů pro praktické lékaře, Společnost všeobecného lékařství, 2018. ISBN 9788088280118.