

Skioskopie

Skioskopie je diagnostická a intervenční radiologická metoda, která používá dynamického zobrazení RTG obrazu (např. pro zobrazení peristaltiky jícnu, žaludku, střev, pozorování dýchacích pohybů nebo pulzace srdce). Pro snížení radiační zátěže se používá pulzní režim, kdy se obraz vytváří např. **4-krát** za vteřinu (nikoliv kontinuálně) a nízké hodnoty **mAs** s automatickým řízením krmového příkonu (<https://cs.wikipedia.org/wiki/P%C5%99%C3%ADkon>).

Typy vyšetření

Monokontrastní – Použití pouze pozitivní kontrastní látky (u dětí se používá především tato metoda).

Dvojkontrastní – Použití pozitivní a negativní kontrastní látky.

U žen ve fertilním věku je snaha dodržovat tzv. pravidlo 10 dnů. Vyšetření se provádí během prvních 10 dnů menstruačního cyklu, nakolik dochází k aplikaci vyšších dávek záření na břišní oblast.

Typy kontrastních látek

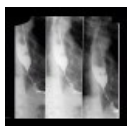Negativní – vzduch (irrigografie), metylcelulóza (enteroklýza).

Pozitivní – baryová suspenze, jodové kontrastní látky.

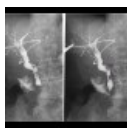
Skioskopické metody

Mezi skiaskopické metody se řadí:

- **RTG vyšetření trávicího traktu:** RTG jícnu, videofluoroskopie, RTG žaludku, RTG pasáž, enteroklýza, irrigografie, defekografie, zavedení stentů pod RTG kontrolou.
- **Vyšetření a intervence močových cest:** ureterocystografie, zavedení pig-tail katetru.
- **Fistulografie:** nástřik ústí píštěle či drénu kontrastní látkou.
- **Skioskopie bránice:** diagnostika parézy bránice.
- **Skioskopie plic:** odlišení uzlu v plicním parenchymu od extraparenchymových lézí či sumací.
- **Cholangiografie:** peroperační, T-drénem (<https://cs.wikipedia.org/wiki/Dr%C3%A9n>), PTC (perkutánní transhepatická cholangiografie), ERCP.



RTG jícnu: tumorózní stenóza (<http://atlas.mudr.org/Case-images-Tumorous-stenosis-of-oesophagus-1030>)



Cholangiografie T-drénem: choledocholithiáza (<http://atlas.mudr.org/Case-images-Cholangiography-T-drain-choledocholithiasis-691>)

Odkazy

- Portál Radiodiagnostika

Zdroje

- Princip skiografie, skiaskopie, CT a angiografie (MUDr. Lucie Dohnalová, Fakultní nemocnice Brno) (https://is.muni.cz/el/1451/jaro2012/bp1193/32522183/Princip_skiografie__skiaskopie__CT_a_angiografie.pdf%7C)

Související články

- Diagnostické zobrazovací metody při vyšetření zažívacího traktu
- Diagnostické zobrazovací metody při vyšetření žlučníku a žlučových cest
- Radiodiagnostické vyšetření vývodných cest močových
- Rentgen (fyzika)

Externí odkazy

- Obrázky na atlas.mudr.org (<http://atlas.mudr.org/Imaging-images-by-modality-RF-Fluoroscopy-17>)

- ŠPRINDRICH, Jan. *Rtg dynamické metody a kontrastní látky* [online]. Multimediální podpora výuky klinických a zdravotnických oborů :: Portál 3. lékařské fakulty UK, ©6.3.2011. Poslední revize 16.3.2011, [cit. 2011-12-22]. ISSN 1804-3143. <<http://portal.lf3.cuni.cz/clanky.php?aid=85>>.
- Skiaskopia (slovenská wikipédia) (<https://sk.wikipedia.org/wiki/Skiaskopia%7C>)
- Princip skiografie, skiaskopie, CT a angiografie (MUDr. Lucie Dohnalová, Fakultní nemocnice Brno) - Page 22 (https://is.muni.cz/el/1451/jaro2012/bp1193/32522183/Princip_skiografie__skiaskopie__CT_a_angiografie.pdf%7C)