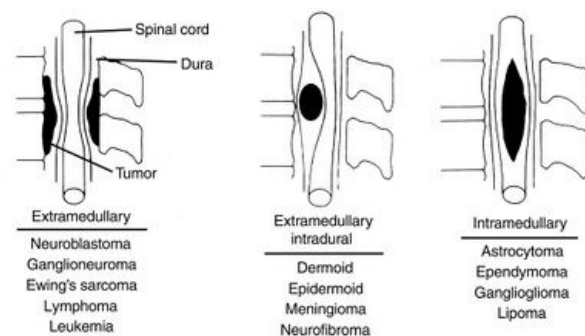


# Spinální nádory

**Spinální nádory** zastupují škálu neoplazií v rámci CNS. Oproti intrakraniálním nádorům nejsou tak časté, jedná se přibližně o 15 % veškerých tumorů CNS <sup>[1]</sup>. Nejčastějšími tumory míchy jsou sekundární nádory – ve valné většině se jedná o metastázy karcinomu plic, prsu, prostaty, ledvin, štítné žlázy <sup>[2][3]</sup>.

V rámci léčebných modalit převažuje **chirurgie** doplněná s radioterapií a chemoterapií. Důležité je řešit problém okamžitě – ačkoliv benigní tumory rostou obvykle pomalu, mohou rychle progredovat a i přes následné provedení dekomprese často nemusí dojít k úplnému obnovení funkcí.



Klasifikace spinálních nádorů

## Klasifikace

Spinální tumory dělíme na základě:

- **lokalizace** – extradurální a intradurální (ty dále na extramedulární a intramedulární),
- **biologické podstaty** – maligní a benigní,
- **původu** – primární spinální neoplazie nebo sekundární tumory.

Je nutné zmínit, že ačkoliv v tomto článku rozřazujeme jednotlivé neoplazie do individuálních skupin, často se daný tumor nemusí vyskytovat pouze v jediné. Následující rozřazení je tedy postavené na nejčastější a nejběžnější lokalizaci pro dané nádory.


Klasifikace primárních spinálních nádorů – do sekundárních tumorů míchy řadíme pouze metastázy <sup>[4]</sup>:

EXTRADURÁLNÍ		INTRADURÁLNÍ	
Benigní	Maligní	Extramedulární	Intramedulární
<ul style="list-style-type: none"><li>▪ osteoidní osteom</li><li>▪ osteoblastom</li><li>▪ enchondrom</li><li>▪ chondroblastom</li><li>▪ chondromyxoidní fibrom</li><li>▪ fibrom</li><li>▪ hemangiom</li><li>▪ obrovskobuněčný tumor</li><li>▪ aneurysmální kostní cysta</li><li>▪ eosinofilní granulom</li></ul>	<ul style="list-style-type: none"><li>▪ osteosarkom</li><li>▪ chondrosarkom</li><li>▪ fibrosarkom</li><li>▪ maligní fibrózní histiocyty</li><li>▪ Ewingův sarkom</li><li>▪ mnohočetný myelom</li><li>▪ lymfom</li><li>▪ chordom</li></ul>	<ul style="list-style-type: none"><li>▪ meningeom</li><li>▪ neurofibrom</li><li>▪ schwannom</li></ul>	<ul style="list-style-type: none"><li>▪ ependymom</li><li>▪ astrocytom</li><li>▪ hemangioblastom</li><li>▪ dermoidní tumor</li><li>▪ epidermoidní tumor</li><li>▪ teratom</li><li>▪ lipom</li><li>▪ gangliogliom</li><li>▪ oligodendrogliom</li></ul>

## Diagnostika

- **MR** – primární volba, zejména axiální a sagitální **T1** a **T2 snímky**. V praxi se již běžně využívá i **DTI** (*diffusion tensor imaging*) a **FT** (*fiber tractography*) pro detailnější zobrazení drah bílé hmoty (jejich posuny, komprese apod.) vzhledem k lokalizaci tumoru <sup>[5][6][7]</sup>.
- **CT** – využíváno zejména před MR, v dnešní době se rozhodně nejedná o zobrazovací metodu první volby v oblasti diagnostiky spinálních tumorů <sup>[8]</sup>. Může se ale provést jako dodatečné vyšetření, nejčastěji tomu tak je u extradurálních spinálních tumorů pro zobrazení kalcifikací, mineralizací apod. <sup>[9]</sup>
- **Angiografie** – dodatečná diagnostická metoda pro zobrazení např. vaskularizace v případě hypervaskulárních tumorů, embolizace aj. <sup>[10]</sup>
- **RTG** – zejména u extradurálních nádorů pro zobrazení kostních abnormalit.
- **PET/CT** – indikováno zejména u pacientů s intramedulárními high-grade tumory pro evaluaci jejich malignity <sup>[11]</sup>.

### Diagnostika: DTI, MRI



## Extradurální nádory

Extradurální tumory zastupují většinu spinálních nádorů (55 %) <sup>[4]</sup>. Jedná se většinou o nádory sekundární.

## Primární extradurální nádory

Primární extradurální nádory jsou častějšími neoplaziemi CNS v porovnání s primárními intradurálními tumory. Převážně zastupují vertebální tumory způsobující diverzní spektrum kostních deformit, jejichž následkem dochází ke kompresi míchy či kaudy a asociovaným problémům. <sup>[4]</sup>

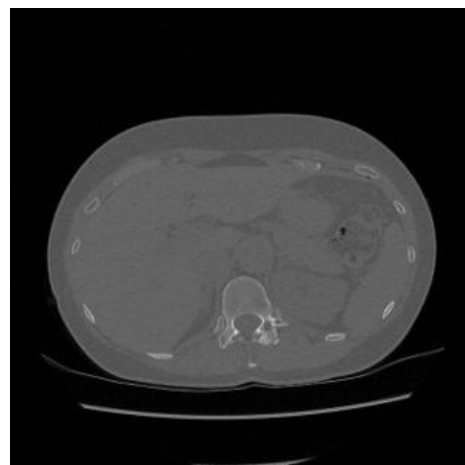
### Benigní

#### Osteoidní osteom

 *Podrobnější informace naleznete na stránce Osteoidní osteom.*

Osteoidní osteom je benigní kostní tumor vyskytující se převážně u dětí a mladistvých. Typicky se u nich vyskytuje lucentní **nidus** (většinou v rozsahu 1,5–2 cm) a **osteosklerotický lem**. Osteoidní osteomy páteře, nejčastěji lokalizované v lumbální části, zastupují přibližně 10 % veškerých osteoidních osteomů – primárně se tyto tumory vyskytují v dlouhých kostech (nejčastěji femur, tibia). <sup>[12]</sup>

Spinální osteoidní osteomy ve valné většině způsobují bolestivé **skoliózy**, konkávně na straně léze, vertebální deformity vytváří kompresi na míchu. Terapie je chirurgická, popřípadě je využita radiofrekvenční ablace. <sup>[13][14]</sup>



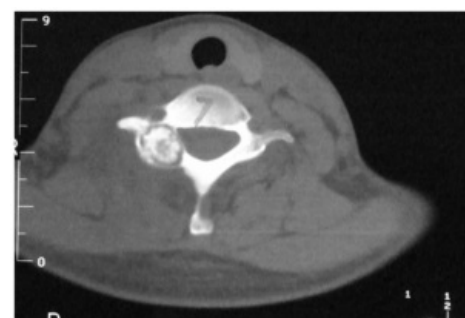
CT – spinální osteoidní osteom

#### Osteoblastom

 *Podrobnější informace naleznete na stránce Osteoblastom.*

Osteoblastom je rovněž benigní tumor, jenž se vyskytuje převážně u mladších pacientů a je charakteristický svou lokální agresivitou. Typicky je významně **vaskularizován**, narozdíl od osteoidního osteomu **neobsahuje osteosklerotický lem**, jinak si jsou histologicky velmi podobné. Osteoblastom je vyskytuje ve spongiose, většinou přesahuje velikost 2 cm. <sup>[15][16][17]</sup>

Výskyt páteřních osteoblastomů je přibližně 40 % ze všech osteoblastomů, nejčastěji se objevují v cervikální oblasti, rovněž způsobují velmi bolestivé bolesti zad spojené se skoliózou. Postupy terapie je víceméně totožná s osteoidním osteomem. <sup>[18]</sup>



CT – spinální osteoblastom

### Maligní

#### Osteosarkom

 *Podrobnější informace naleznete na stránce Osteosarkom.*

Tento maligní kostní tumor se typicky vyskytuje u mladších pacientů (10–20 let), kdy až 75 % těchto tumorů se objeví u pacientů mladších 20 let – centra růstu kostí jsou v této době nejaktivnější. Může vyrůst i sekundárně, nejčastěji tomu tak je u starších pacientů, jedná se o maligní degeneraci Pagetovy choroby, osteoblastomu atd. U osteosarkomů převažuje výskyt ve femuru, tibii, humeru – dále méně často i ve fibule, mandibule, maxille, obratlech. <sup>[19][20]</sup>

Nejčastěji metastázuje do plic, mozku, dalších kostí a orgánů <sup>[21]</sup>. Léčen může být chemoterapií, chirurgickou resekcí, k radioterapii je poměrně rezistentní.

#### Chondrosarkom

 *Podrobnější informace naleznete na stránce Chondrosarkom.*

Chondrosarkomy zastupují přibližně 25 % primárních kostních tumorů. Narozdíl od osteosarkomů se častěji vyskytují u starších pacientů, majoritně u mužů (poměr ženy:muži je 1:2, u spinální lézi je tento poměr až 1:4). Ve většině případů se jedná o maligní primární nádory, existují ale také sekundární chondrosarkomy, jež vyrostly na podkladě iniciálně benigní neoplazie, např. osteochondromu. <sup>[22][23]</sup>

V rámci páteře se nejčastěji vyskytují v její thorakální části, ačkoliv spinální chondrosarkomy zastupují pouze 7 % veškerých těchto tumorů. I jako v případě osteosarkomu se nejčastěji vyskytují v dlouhých kostech. Terapie je primárně chirurgická, může být ale aplikována chemoterapie nebo radioterapie dle typu a chování tumoru. <sup>[24][25][26]</sup>

## Sekundární extradurální nádory

Sekundární nádory míchy jsou zapříčiněné **metastázami karcinomů** z různých oblastí organismu. Nejčastěji se jedná o karcinomy plic, prsu, prostaty, ledvin, štítné žlázy <sup>[2][3]</sup>. Extradurální metastázy zastupují cca veškerých **95 % spinálních metastáz** <sup>[27]</sup>.

Nejčastěji postiženou oblastí extraspinálních metastáz je **thorakální a lumbální** segment páteře – cervikální oblast je zasažena minimálně <sup>[2]</sup>.

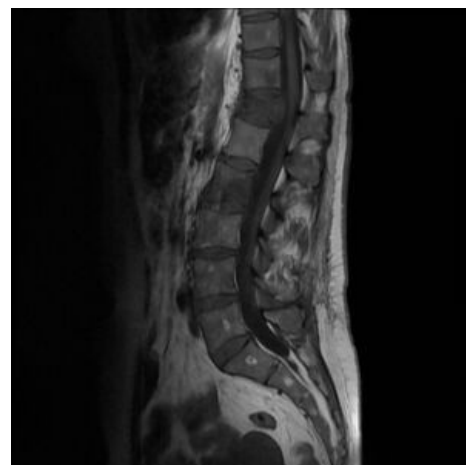## Intradurální nádory

Intradurální spinální nádory jsou poměrně vzácnou entitou neoplazií CNS, které ovšem mohou vyústit ve značnou morbiditu <sup>[28]</sup>. Počtem převažují extramedulární nádory, zastupují přibližně 40 % spinálních tumorů, pouze 5 % spinálních tumorů je intramedulárních <sup>[4]</sup>. Mezi intradurálními nádory (především intramedulárními) převažují tumory primární.

Zvláštní entitou intradurálních nádorů jsou tzv. *dumbbell* tumory, které nelze zařadit ani do extramedulárních, ani do intramedulárních tumorů, neboť rostou na hranici míchy a zasahují tak do obou těchto oblastí <sup>[4]</sup>.

Procentuální rozlišení výskytu intradurálních spinálních nádorů – porovnání pediatrických a dospělých pacientů <sup>[28]</sup>:

	Extramedulární	Intramedulární
Děti (%)	65-70	30-35
Dospělí (%)	80	20



MRI – metastáza prsního karcinomu

## Primární intradurální nádory

### Extramedulární nádory

Extramedulární nádory zastupují většinu intradurálních nádorů, ve valné většině se jedná o benigní neoplazie CNS. Primární léčba je ve většině případů chirurgická, dle individuálních dispozic pacienta je možnost aplikování radioterapie nebo chemoterapie. Veškerá symptomatologie související s těmito tumory je závislá na lokalizaci a velikosti neoplazie, primárně dochází ke kompresi míchy nebo kaudy a s tím souvisejícím symptomům. <sup>[4]</sup>

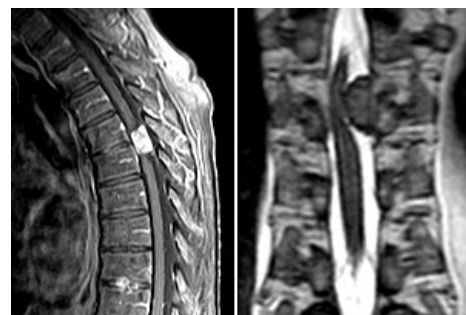### Meningeom

 *Podrobnější informace naleznete na stránce Meningeomy.*

V porovnání s intrakraniálními meningeomy se **spinální léze nevyskytují tak často** (jedná se přibližně o 1,2-12,7 % veškerých meningeomů).

Nejčastěji jsou spinální meningeomy diagnostikovány u pacientů mezi 60-80 lety. Rostou pomalu, obvykle jsou solitární, benigní, typická je laterální expanze v rámci subarachnoidálního prostoru, jsou dobře ohraničené, non-invazivní.

Jak v intrakraniálních případech, tak i u spinálních meningeomů je značná **pohlavní predominance u žen** (2:1 poměr [ženy:muži] u intrakraniálních meningeomů, 4:1 u spinálních). S tím souvisí asociace výskytu meningeomů s karcinomem prsu, také větší pravděpodobnost růstu tumoru v období těhotenství. Obvykle totiž meningeomy obsahují estrogenové a progesteronové receptory. <sup>[29][30][31][32]</sup>



MRI – spinální meningeom

Nejčastější lokalizací spinálních meningeomů je thorakální segment páteře, následován cervikální oblastí. Míšní funkce jsou dlouho kompenzovány, ale dekompenzace může proběhnout rychle a může tak dojít k akutnímu zhoršení pacientova stavu (nejčastěji paraplegie). <sup>[33][34][35]</sup>

Ženská predominance neplatí u dětí. Naopak v případě pediatrických pacientů před pubertou výskyt spinálních meningeomů převažuje u chlapců <sup>[4][36]</sup>.

### Neurofibrom

Neurofibromy jsou primárně benigní nádory periferního nervového systému, zastupují přibližně o 23 % spinálních tumorů. Neurofibromy jsou nejčastěji asociovány s neurofibromatózou prvního typu (NF-1) – až u 60 % pacientů primárně diagnostikovaných s NF-1 jsou neurofibromy přítomny. Nejčastěji se vyskytují v thorakálním segmentu páteře. <sup>[37][38]</sup>

Typicky rostou intradurálně extramedulárně, jsou ale zaznamenány výskyty těchto neoplazií i v intramedulární oblasti <sup>[39]</sup>.

### Schwannom

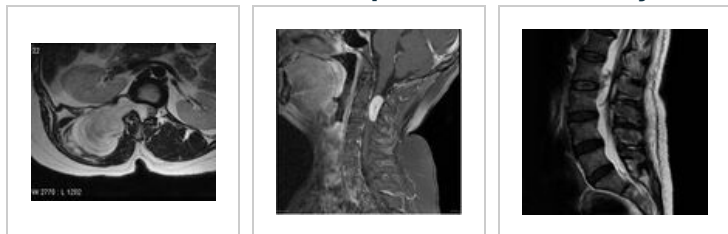 *Podrobnější informace naleznete na stránce Schwannom.*

Spinální schwannomy jsou pomalu rostoucí benigní tumory. Nejčastěji se vyskytují u pacientů mezi 25–60 lety. Složené jsou z poměrně dobře diferencovaných Schwannových buněk, charakteristicky tedy vyrůstají z dorzálních kořenů vzhledem k jejich vývoji z buněk kořenů senzorických nervů. Nejčastěji se objevují v thorakální a cervikální části míchy, ačkoliv mohou vyrůstat i v ostatních míšních oblastech. <sup>[40][41]</sup>

Majoritně se vyskytují solitárně, převážně sporadicky, ačkoliv se mohou diagnostikovat i mnohočetné schwannomy, jež jsou nejčastěji asociovány s neurofibromatózou druhého typu (NF-2), popř. se schwannomatózou <sup>[42][43][44][45]</sup>.

Spinální schwannomy jsou z pohledu lokalizace diverzní skupinou tumorů – nejčastěji se vyskytují intradurálně extramedulárně (proto i toto zařazení v tomto článku), ale mohou se vyskytovat i extradurálně a ojediněle i intramedulárně (méně než 1 % spinálních schwannomů) <sup>[43][46]</sup>.

### MRI – spinální schwannomy



### Intramedulární nádory

Výskyt intramedulárních nádorů je poměrně ojedinělý, zato je jejich léčba často velmi náročná. Přibližně 90 % veškerých intramedulárních spinálních nádorů zastupují gliální tumory, z nichž nejčastěji jsou to ependymomy (60 %) a astrocytomy (30 %). Třetí místo zastupují hemangioblastomy. Primárně jsou tyto neoplazie léčeny chirurgicky, často ale není možnost provedení kompletní resekce vzhledem k eloquentní lokalizaci a velikostem tumorů. Obvykle dochází k doplnění chirurgie i radiochirurgií/chemoterapií. <sup>[4][28]</sup>

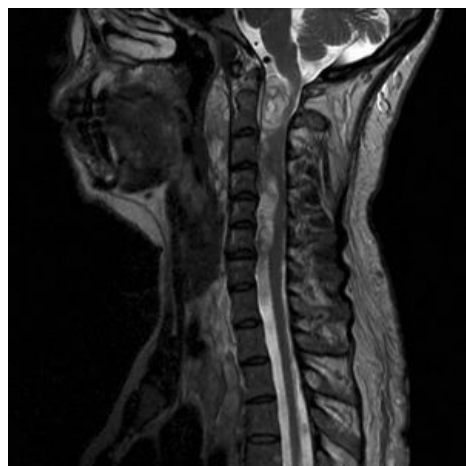
#### Ependyom

 *Podrobnější informace naleznete na stránce Ependyom.*

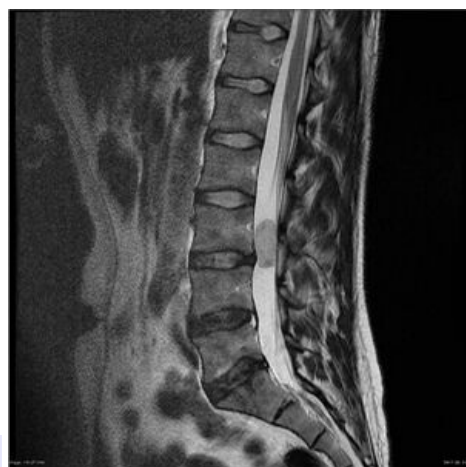Výskyt **míšních ependymomů** je častější u dospělých pacientů (typicky mezi 35–45 lety) a zastupují většinu (60 %) všech primárních intramedulárních nádorů <sup>[4][47][48]</sup>. Existuje jak benigní, semimaligní, tak maligní forma <sup>[49]</sup>. Nejčastěji jsou spinální ependymomy lokalizovány v thorakálním segmentu míchy, ačkoliv se mohou vyskytovat po její celé délce <sup>[4]</sup>.

Jedinou efektivní léčbou ependymomů je v současné době co nejradikálnější chirurgická resekce, popř. doplněná radiochirurgickou léčbou dle typu tumoru.

Ačkoliv ependyom v tomto článku řadíme do intramedulárních tumorů, je nutné zmínit, že se může vyskytovat i extramedulárně (nejedná se ale o typickou lokalizaci, extramedulární ependymomy zastupují cca 10 % veškerých spinálních ependymomů) <sup>[50]</sup>.



MRI – neurofibromatóza prvního typu (NF-1) a koincidence multiplicitních spinálních neurofibromů



MRI – spinální myxopapilární ependyom

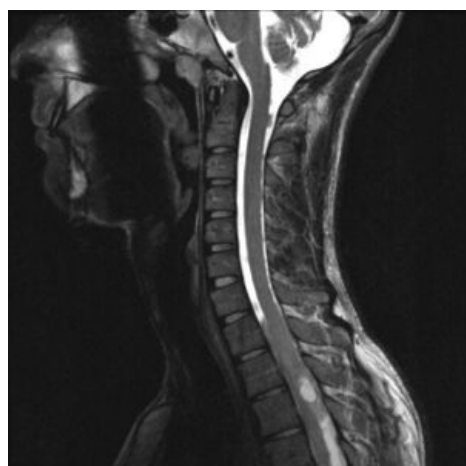
#### Astrocytom

 *Podrobnější informace naleznete na stránce Astrocytom.*

**Spinální astrocytomy** zastupují nejčastější intramedulární tumor u dětí, u dospělých pacientů zastupují druhou pozici (hned po ependymomech). Značí se variabilitou v jejich biologické povaze.

Obecně převažuje výskyt **low-grade astrocytomů** (WHO grade I a II), jedná se o 75–90 % veškerých intramedulárních astrocytomů. Jsou to pomalu rostoucí benigní nádory, které se ale mohou vývojem zvrhávat do malignějších podob. **High-grade astrocytomy** (WHO grade III a IV) se nevyskytují tak často, za to jsou ale vysoce maligní a prognóza pacientů s těmito tumory není dobrá. <sup>[51][52]</sup>

Jako v případě ependymomů, i u astrocytomů se řídíme co možná nejradikálnější chirurgickou resekci. Výsledek chirurgické intervence společně s daným typem tumoru fundamentálně ovlivňuje postoperativní



MRI – spinální astrocytom (oblast T10)



prognózu pacienta. U dospělých pacientů je prognóza v porovnání s dětmi lepší. [53][54][55][56][53][57]

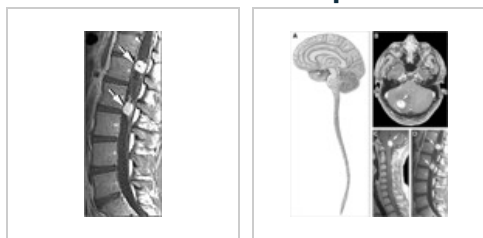## Hemangioblastom

Hemangioblastomy jsou histologicky benigní neoplazie CNS, dle WHO klasifikovány jako WHO grade I. Nejčastěji se jedná o sporadické tumory, v některých případech je ale přítomna koincidence von Hippel-Lindau syndromu (ze všech pacientů diagnostikovaných s hemangioblastomem je to přibližně 10–40 % [58]) – v tomto případě jsou u pacientů přítomny multiplicitní hemangioblastomy rozptýlené po CNS. Mícha je druhou nejčastější lokalizací tohoto tumoru hned po fossa posterior. [59][60][61]

Ačkoliv se procentuálně jedná o poměrně vzácný spinální tumor (2–6 % veškerých spinálních tumorů), v rámci intramedulárních nádorů je po ependymomech a astrocytomech třetí nejčastější neoplazií [62][63].

 Podrobnější informace naleznete na stránce Von Hippel-Lindau syndrom.

## Spinální hemangioblastomy a von Hippel-Lindau syndrom



## Sekundární intradurální nádory

Sekundárních intradurálních tumorů je v porovnání s primárními intradurálními nádory méně. Opět se i jako v případě sekundárních extradurálních tumorů jedná o metastázy, ačkoliv jejich výskyt je minimální [4][64]. Intradurální metastázy zastupují pouze přibližně 5 % spinálních metastáz, z nichž pouze 2 % se vyskytují intramedulárně [65][66].

## Odkazy

### Související články

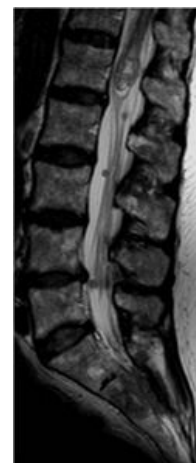- Nádory CNS
- Nádory CNS (pediatrie)
- Gliomy mozku

### Externí odkazy

- Klasifikace spinálních nádorů (<https://www.flickr.com/photos/134614741@N02/22133876283>)
- AANS – spinální tumory (<https://www.aans.org/en/Patients/Neurosurgical-Conditions-and-Treatments/Spinal-Tumors>)
- Článek – spinální tumory (<https://www.ncbi.nlm.nih.gov/pmc/articles/PMC4757655/>)

### Použitá literatura

- ARNAUTOVIĆ, Kenan a Ziya GOKASLAN. *Spinal Cord Tumors*. - vydání. Springer, 2019. 540 s. ISBN 9783319994383.
- BRANT, William a Clyde HELMS. *Fundamentals of Diagnostic Radiology*. - vydání. Lippincott Williams & Wilkins, 2007. 1559 s. ISBN 9780781761352.
- CANCER, International. *WHO Classification of Tumours of the Central Nervous System*. - vydání. International Agency for Research on Cancer, 2007. 309 s. ISBN 9789283224303.
- KLEKAMP, Jörg a Madjid SAMII. *Surgery of Spinal Tumors*. - vydání. Springer Science & Business Media, 2007. 526 s. ISBN 9783540447153.
- ATLAS, Scott. *Magnetic Resonance Imaging of the Brain and Spine*. - vydání. Lippincott Williams & Wilkins, 2009. 1890 s. ISBN 9780781769853.



MRI – kombinovaná extra- intradurální metastáza prsního karcinomu

## Reference

1. DAS, Joe M, Stanley HOANG a Fassil B MESFIN, et al. *Intramedullary Spinal Cord Tumors* [online] . 1. vydání. StatPearls [Internet] : StatPearls Publishing, 2020. Dostupné také z <<https://www.ncbi.nlm.nih.gov/books/NBK442031/>>.
2. LEWANDROWSKI, Kai-Uwe, Megan E. ANDERSON a Robert F. MCLAIN. Tumors of the Spine. *Rothman Simeone The Spine*. 2011, roč. ?, vol. ?, s. 1480-1512, ISSN ?. DOI: 10.1016/b978-1-4160-6726-9.00085-7 (<http://dx.doi.org/10.1016/b978-1-4160-6726-9.00085-7>).
3. CHOI, David, A. CROCKARD a C. BUNGER. Review of metastatic spine tumour classification and indications for surgery: the consensus statement of the Global Spine Tumour Study Group. *European Spine Journal*. 2009, roč. 2, vol. 19, s. 215-222, ISSN 0940-6719. DOI: 10.1007/s00586-009-1252-x (<http://dx.doi.org/10.1007/s00586-009-1252-x>).
4. ARNAUTOVIĆ, Kenan a Ziya GOKASLAN. *Spinal Cord Tumors*. - vydání. Springer, 2019. 540 s. ISBN 9783319994383.
5. GANGADHARAN, Jagathlal, G.G. SHARATH KUMAR a Chandrajit PRASAD. Can diffusion tensor imaging predict outcome in acute traumatic deterioration of degenerative cervical spine disease. *The Indian Journal of Neurotrauma*. 2013, roč. 2, vol. 10, s. 97-104, ISSN 0973-0508. DOI: 10.1016/j.ijnt.2013.04.006 (<http://dx.doi.org/10.1016/j.ijnt.2013.04.006>).
6. ALKHERAYF, Fahad, Eve TSAI a Abdullah ARAB. Conus Medullaris Teratoma with Utilization of Fiber Tractography: Case Report. *Journal of Neurological Surgery Reports*. 2015, roč. 01, vol. 76, s. e183-e187, ISSN 2193-6358. DOI: 10.1055/s-0035-1555134 (<http://dx.doi.org/10.1055/s-0035-1555134>).
7. LANDI, Alessandro. Magnetic resonance diffusion tensor imaging and fiber-tracking diffusion tensor tractography in the management of spinal astrocytomas. *World Journal of Clinical Cases*. 2016, roč. 1, vol. 4, s. 1, ISSN 2307-8960. DOI: 10.12998/wjcc.v4.i1.1 (<http://dx.doi.org/10.12998/wjcc.v4.i1.1>).
8. OTTENHAUSEN, Malte, Georgios NTOULIAS a Imithri BODHINAYAKE. Intradural spinal tumors in adults—update on management and outcome. *Neurosurgical Review*. 2018, roč. 2, vol. 42, s. 371-388, ISSN 0344-5607. DOI: 10.1007/s10143-018-0957-x (<http://dx.doi.org/10.1007/s10143-018-0957-x>).
9. GUILLEVIN, R., J.-N. VALLEE a F. LAFITTE. Spine metastasis imaging: review of the literature. *Journal of Neuroradiology*. 2007, roč. 5, vol. 34, s. 311-321, ISSN 0150-9861. DOI: 10.1016/j.neurad.2007.05.003 (<http://dx.doi.org/10.1016/j.neurad.2007.05.003>).
10. KRINGS, Timo, Pierre L. LASJAUNIAS a Franz J. HANS. Imaging in Spinal Vascular Disease. *Neuroimaging Clinics of North America*. 2007, roč. 1, vol. 17, s. 57-72, ISSN 1052-5149. DOI: 10.1016/j.nic.2007.01.001 (<http://dx.doi.org/10.1016/j.nic.2007.01.001>).
11. NAITO, Kentaro, Toru YAMAGATA a Hironori ARIMA. Qualitative analysis of spinal intramedullary lesions using PET/CT. *Journal of Neurosurgery: Spine*. 2015, roč. 5, vol. 23, s. 613-619, ISSN 1547-5654. DOI: 10.3171/2015.2.spine141254 (<http://dx.doi.org/10.3171/2015.2.spine141254>).
12. GREENSPAN, Adam, Gernot JUNDT a Wolfgang REMAGEN. *Differential Diagnosis in Orthopaedic Oncology*. - vydání. Lippincott Williams & Wilkins, 2007. 529 s. ISBN 9780781779302.
13. FREIBERGER, Robert H.. Osteoid Osteoma of the Spine. *Radiology*. 1960, roč. 2, vol. 75, s. 232-236, ISSN 0033-8419. DOI: 10.1148/75.2.232 (<http://dx.doi.org/10.1148/75.2.232>).
14. ALBISINNI, Ugo, Giancarlo FACCHINI a Paolo SPINNATO. Spinal osteoid osteoma: efficacy and safety of radiofrequency ablation. *Skeletal Radiology*. 2017, roč. 8, vol. 46, s. 1087-1094, ISSN 0364-2348. DOI: 10.1007/s00256-017-2662-1 (<http://dx.doi.org/10.1007/s00256-017-2662-1>).
15. TRÜBENBACH, J, T NÄGELE a T BAUER, et al. Preoperative embolization of cervical spine osteoblastomas: report of three cases. *AJNR Am J Neuroradiol* [online]. 2006, vol. 27, no. 9, s. 1910-2, dostupné také z <<https://www.ncbi.nlm.nih.gov/pubmed/17032864>>. ISSN 0195-6108.
16. RODRIGUEZ, D.P. a T.Y. POUSSAINT. Imaging of Back Pain in Children. *American Journal of Neuroradiology*. 2009, roč. 5, vol. 31, s. 787-802, ISSN 0195-6108. DOI: 10.3174/ajnr.a1832 (<http://dx.doi.org/10.3174/ajnr.a1832>).
17. YOUSSEF, B.A., M.C. HADDAD a A. ZAHRANI. Osteoid osteoma and osteoblastoma: MRI appearances and the significance of ring enhancement. *European Radiology*. 1996, roč. 3, vol. 6, s. ?, ISSN 0938-7994. DOI: 10.1007/bf00180597 (<http://dx.doi.org/10.1007/bf00180597>).
18. KROON, H M a J SCHURMANS. Osteoblastoma: clinical and radiologic findings in 98 new cases.. *Radiology*. 1990, roč. 3, vol. 175, s. 783-790, ISSN 0033-8419. DOI: 10.1148/radiology.175.3.2343130 (<http://dx.doi.org/10.1148/radiology.175.3.2343130>).
19. EGEA-GÁMEZ, R.M., V. PONZ-LUEZA a A. CENDRERO-TORRADO. Osteosarcoma lumbar en edad pediátrica: reporte de casos y revisión de la literatura. *Revista Española de Cirugía Ortopédica y Traumatología*. 2019, roč. 2, vol. 63, s. 122-131, ISSN 1888-4415. DOI: 10.1016/j.recot.2018.09.001 (<http://dx.doi.org/10.1016/j.recot.2018.09.001>).
20. CHEN, De-jian, Qi LAI a Jianghao ZHU. Lumbar spinal canal osteosarcoma. *Medicine*. 2018, roč. 25, vol. 97, s. e11210, ISSN 0025-7974. DOI: 10.1097/md.00000000000011210 (<http://dx.doi.org/10.1097/md.00000000000011210>).
21. FAN, Hongwu, Shan LU a Shengqun WANG. Identification of critical genes associated with human osteosarcoma metastasis based on integrated gene expression profiling. *Molecular Medicine Reports*. 2019, roč. ?, vol. ?, s. ?, ISSN 1791-2997. DOI: 10.3892/mmr.2019.10323 (<http://dx.doi.org/10.3892/mmr.2019.10323>).
22. STRIKE, Sophia A a Edward F MCCARTHY. Chondrosarcoma of the spine: a series of 16 cases and a review of the literature. *Iowa Orthop J* [online]. 2011, vol. 31, s. 154-9, dostupné také z <<https://www.ncbi.nlm.nih.gov/pmc/articles/PMC3215129/?tool=pubmed>>. ISSN 1541-5457 (print), 1555-1377.
23. MURPHEY, Mark D., Eric A. WALKER a Anthony J. WILSON. From the Archives of the AFIP. *RadioGraphics*. 2003, roč. 5, vol. 23, s. 1245-1278, ISSN 0271-5333. DOI: 10.1148/rg.235035134 (<http://dx.doi.org/10.1148/rg.235035134>).
24. KATONIS, Pavlos, Kalliopi ALPANTAKI a Konstantinos MICHAIL. Spinal Chondrosarcoma: A Review. *Sarcoma*. 2011, roč. ?, vol. 2011, s. 1-10, ISSN 1357-714X. DOI: 10.1155/2011/378957 (<http://dx.doi.org/10.1155/2011/378957>).

- 11%2F378957).
25. BAUMANN, Brian C., Robert A. LUSTIG a Susan MAZZONI. A prospective clinical trial of proton therapy for chordoma and chondrosarcoma: Feasibility assessment. *Journal of Surgical Oncology*. 2019, roč. ?, vol. ?, s. ?, ISSN 0022-4790. DOI: 10.1002/jso.25502 (<http://dx.doi.org/10.1002%2Fjso.25502>).
26. SONG, Kehan, Kaiyuan LIN a Hanfeng GUAN. Conditional Survival Analysis for Spinal Chondrosarcoma Patients After Surgical Resection. *Spine*. 2020, roč. 16, vol. 45, s. 1110-1117, ISSN 0362-2436. DOI: 10.1097/brs.00000000000003494 (<http://dx.doi.org/10.1097%2Fbrs.00000000000003494>).
27. TAKEUCHI, Kenichi, Yoko HAGIWARA a Koichi KANAYA. Drop Metastasis of Adrenocorticotrophic Hormone-Producing Pituitary Carcinoma to the Cauda Equina. *Asian Spine Journal*. 2014, roč. 5, vol. 8, s. 680, ISSN 1976-1902. DOI: 10.4184/asj.2014.8.5.680 (<http://dx.doi.org/10.4184%2Fasj.2014.8.5.680>).
28. ABUL-KASIM, Kasim, Majda M. THURNHER a Paul MCKEEVER. Intradural spinal tumors: current classification and MRI features. *Neuroradiology*. 2007, roč. 4, vol. 50, s. 301-314, ISSN 0028-3940. DOI: 10.1007/s00234-007-0345-7 (<http://dx.doi.org/10.1007%2Fs00234-007-0345-7>).
29. LEVY, Walter J., Janet BAY a Donald DOHN. Spinal cord meningioma. *Journal of Neurosurgery*. 1982, roč. 6, vol. 57, s. 804-812, ISSN 0022-3085. DOI: 10.3171/jns.1982.57.6.0804 (<http://dx.doi.org/10.3171%2Fjns.1982.57.6.0804>).
30. SANDALCIOGLU, I. Erol, Anja HUNOLD a Oliver MÜLLER. Spinal meningiomas: critical review of 131 surgically treated patients. *European Spine Journal*. 2008, roč. 8, vol. 17, s. 1035-1041, ISSN 0940-6719. DOI: 10.1007/s00586-008-0685-y (<http://dx.doi.org/10.1007%2Fs00586-008-0685-y>).
31. SCHOENBERG, B. S., B. W. CHRISTINE a J. P. WHISNANT. Nervous system neoplasms and primary malignancies of other sites: The unique association between meningiomas and breast cancer. *Neurology*. 1975, roč. 8, vol. 25, s. 705-705, ISSN 0028-3878. DOI: 10.1212/wnl.25.8.705 (<http://dx.doi.org/10.1212%2Fwnl.25.8.705>).
32. VADIVELU, Sudhakar, Leroy SHARER a Michael SCHULDER. Regression of multiple intracranial meningiomas after cessation of long-term progesterone agonist therapy. *Journal of Neurosurgery*. 2010, roč. 5, vol. 112, s. 920-924, ISSN 0022-3085. DOI: 10.3171/2009.8.jns09201 (<http://dx.doi.org/10.3171%2F2009.8.jns09201>).
33. SARACENI, Christine a James S. HARROP. Spinal meningioma: Chronicles of contemporary neurosurgical diagnosis and management. *Clinical Neurology and Neurosurgery*. 2009, roč. 3, vol. 111, s. 221-226, ISSN 0303-8467. DOI: 10.1016/j.clineuro.2008.10.018 (<http://dx.doi.org/10.1016%2Fj.clineuro.2008.10.018>).
34. MCCORMICK, P C, K D POST a B M STEIN. Intradural extramedullary tumors in adults. *Neurosurg Clin N Am* [online]. 1990, vol. 1, no. 3, s. 591-608, dostupné také z <<https://www.ncbi.nlm.nih.gov/pubmed/2136160>>. ISSN 1042-3680.
35. VAN GOETHEM, J.W.M, L VAN DEN HAUWE a Ö ÖZSARLAK. Spinal tumors. *European Journal of Radiology*. 2004, roč. 2, vol. 50, s. 159-176, ISSN 0720-048X. DOI: 10.1016/j.ejrad.2003.10.021 (<http://dx.doi.org/10.1016%2Fj.ejrad.2003.10.021>).
36. SCHALLER, Bernhard. Spinal Meningioma: Relationship Between Histological Subtypes and Surgical Outcome?. *Journal of Neuro-Oncology*. 2005, roč. 2, vol. 75, s. 157-161, ISSN 0167-594X. DOI: 10.1007/s11060-005-1469-4 (<http://dx.doi.org/10.1007%2Fs11060-005-1469-4>).
37. THAKUR, N. A., A. H. DANIELS a J. SCHILLER. Benign Tumors of the Spine. *Journal of the American Academy of Orthopaedic Surgeons*. 2012, roč. 11, vol. 20, s. 715-724, ISSN 1067-151X. DOI: 10.5435/jaaos-20-11-715 (<http://dx.doi.org/10.5435%2Fjaaos-20-11-715>).
38. BIROL SARICA, Feyzi. Surgical Principles for Spinal and Paraspinal Neurofibromas. *Brain and Spinal Tumors - Primary and Secondary*. 2020, roč. ?, vol. ?, s. ?, ISSN ?. DOI: 10.5772/intechopen.85760 (<http://dx.doi.org/10.5772%2Fintechopen.85760>).
39. ARISHIMA, Hidetaka, Ryuhei KITAI a Toshiaki KODERA. A Large Intramedullary Neurofibroma in the Thoracic Spinal Cord: Case Report. *Neurologia medico-chirurgica*. 2014, roč. 9, vol. 54, s. 752-756, ISSN 0470-8105. DOI: 10.2176/nmc.cr.2013-0257 (<http://dx.doi.org/10.2176%2Fnmc.cr.2013-0257>).
40. LENZI, Jacopo, Giulio ANICHINI a Alessandro LANDI. Spinal Nerves Schwannomas: Experience on 367 Cases—Historic Overview on How Clinical, Radiological, and Surgical Practices Have Changed over a Course of 60 Years. *Neurology Research International*. 2017, roč. ?, vol. 2017, s. 1-12, ISSN 2090-1852. DOI: 10.1155/2017/3568359 (<http://dx.doi.org/10.1155%2F2017%2F3568359>).
41. LOUIS, David N., Arie PERRY a Guido REIFENBERGER. The 2016 World Health Organization Classification of Tumors of the Central Nervous System: a summary. *Acta Neuropathologica*. 2016, roč. 6, vol. 131, s. 803-820, ISSN 0001-6322. DOI: 10.1007/s00401-016-1545-1 (<http://dx.doi.org/10.1007%2Fs00401-016-1545-1>).
42. JINNAI, Takahiro, Minoru HOSHIMARU a Tsunemaro KOYAMA. Clinical Characteristics of Spinal Nerve Sheath Tumors: Analysis of 149 Cases. *Neurosurgery*. 2005, roč. 3, vol. 56, s. 510-515, ISSN 0148-396X. DOI: 10.1227/01.neu.0000153752.59565.bb (<http://dx.doi.org/10.1227%2F01.neu.0000153752.59565.bb>).
43. LI, Peng, Fu ZHAO a Jing ZHANG. Clinical features of spinal schwannomas in 65 patients with schwannomatosis compared with 831 with solitary schwannomas and 102 with neurofibromatosis Type 2: a retrospective study at a single institution. *Journal of Neurosurgery: Spine*. 2016, roč. 1, vol. 24, s. 145-154, ISSN 1547-5654. DOI: 10.3171/2015.3.spine141145 (<http://dx.doi.org/10.3171%2F2015.3.spine141145>).
44. CONTI, Piero, Gastone PANSINI a Homere MOUCHATY. Spinal neurinomas: retrospective analysis and long-term outcome of 179 consecutively operated cases and review of the literature. *Surgical Neurology*. 2004, roč. 1, vol. 61, s. 34-43, ISSN 0090-3019. DOI: 10.1016/s0090-3019(03)00537-8 ([http://dx.doi.org/10.1016%2Fs0090-3019\(03\)00537-8](http://dx.doi.org/10.1016%2Fs0090-3019(03)00537-8)).
45. BROAGER, B. Spinal neurinoma; a clinical study comprising 44 cases with a discussion of histological origin and with special reference to differential diagnosis against spinal glioma and meningioma. *Acta Psychiatr Neurol Scand Suppl* [online]. 1953, vol. 85, s. 1-241, dostupné také z <<https://www.ncbi.nlm.nih.gov/pubmed/13057633>>. ISSN 0365-5067.
46. SEPPÄLÄ, Matti T., Matti J. J. HALTIA a Risto J. SANKILA. Long-term outcome after removal of spinal schwannoma: a clinicopathological study of 187 cases. *Journal of Neurosurgery*. 1995, roč. 4, vol. 83, s. 621-626, ISSN 0022-3085. DOI: 10.3171/jns.1995.83.4.0621 (<http://dx.doi.org/10.3171%2Fjns.1995.83.4.0621>).
47. VILLANO, J L, C K PARKER a T A DOLECEK. Descriptive epidemiology of ependymal tumours in the United States. *British Journal of Cancer*. 2013, roč. 11, vol. 108, s. 2367-2371, ISSN 0007-0920. DOI: 10.1038/bjc.2013.221 (<http://dx.doi.org/10.1038%2Fbjc.2013.221>).
48. MALDIJIAN, Joseph A. a Rita S. PATEL. Cerebral neoplasms in adults. *Seminars in Roentgenology*. 1999, roč. 2,



- vol. 34, s. 102-122, ISSN 0037-198X. DOI: 10.1016/s0037-198x(99)80025-x (<http://dx.doi.org/10.1016%2Fs0037-198x%2899%2980025-x>).
49. CHAMBERLAIN, Marc C.. Ependymomas. *Current Neurology and Neuroscience Reports*. 2003, roč. 3, vol. 3, s. 193-199, ISSN 1528-4042. DOI: 10.1007/s11910-003-0078-x (<http://dx.doi.org/10.1007%2Fs11910-003-0078-x>).
50. CONTI, Piero, Gastone PANSINI a Homere MOUCHATY. Spinal neurinomas: retrospective analysis and long-term outcome of 179 consecutively operated cases and review of the literature. *Surgical Neurology*. 2004, roč. 1, vol. 61, s. 34-43, ISSN 0090-3019. DOI: 10.1016/s0090-3019(03)00537-8 (<http://dx.doi.org/10.1016%2Fs0090-3019%2803%2900537-8>).
51. EPSTEIN, Fred J., Jean-Pierre FARMER a Diana FREED. Adult intramedullary astrocytomas of the spinal cord. *Journal of Neurosurgery*. 1992, roč. 3, vol. 77, s. 355-359, ISSN 0022-3085. DOI: 10.3171/jns.1992.77.3.0355 (<http://dx.doi.org/10.3171%2Fjns.1992.77.3.0355>).
52. RYU, Seong Jun, Jong Yul KIM a Kyung Hyun KIM. A retrospective observational study on the treatment outcomes of 26 patients with spinal cord astrocytoma including two cases of malignant transformation. *European Spine Journal*. 2016, roč. 12, vol. 25, s. 4067-4079, ISSN 0940-6719. DOI: 10.1007/s00586-016-4475-7 (<http://dx.doi.org/10.1007%2Fs00586-016-4475-7>).
53. KLEKAMP, Jörg a Madjid SAMII. *Surgery of Spinal Tumors*. - vydání. Springer Science & Business Media, 2007. 526 s. ISBN 9783540447153.
54. NAKAMURA, M, K ISHII a K WATANABE. Surgical treatment of intramedullary spinal cord tumors: prognosis and complications. *Spinal Cord*. 2007, roč. 4, vol. 46, s. 282-286, ISSN 1362-4393. DOI: 10.1038/sj.sc.3102130 (<http://dx.doi.org/10.1038%2Fsj.sc.3102130>).
55. BENEŠ, Vladimír, Pavel BARSA a Vladimír BENEŠ. Prognostic factors in intramedullary astrocytomas: a literature review. *European Spine Journal*. 2009, roč. 10, vol. 18, s. 1397-1422, ISSN 0940-6719. DOI: 10.1007/s00586-009-1076-8 (<http://dx.doi.org/10.1007%2Fs00586-009-1076-8>).
56. RACO, Antonino, Vincenzo ESPOSITO a Jacopo LENZI, et al. Long-term follow-up of intramedullary spinal cord tumors: a series of 202 cases. *Neurosurgery* [online]. 2005, vol. 56, no. 5, s. 972-81; discussion 972-81, dostupné také z <<https://www.ncbi.nlm.nih.gov/pubmed/15854245>>. ISSN 0148-396X (print), 1524-4040.
57. ADAMS, Hadie, Javier AVENDAÑO a Shaan M. RAZA. Prognostic Factors and Survival in Primary Malignant Astrocytomas of the Spinal Cord. *Spine*. 2012, roč. 12, vol. 37, s. E727-E735, ISSN 0362-2436. DOI: 10.1097/brs.0b013e31824584c0 (<http://dx.doi.org/10.1097%2Fbrs.0b013e31824584c0>).
58. LONER, Russell R, Gladys M GLENN a McClellan WALTHER. von Hippel-Lindau disease. *The Lancet*. 2003, roč. 9374, vol. 361, s. 2059-2067, ISSN 0140-6736. DOI: 10.1016/s0140-6736(03)13643-4 (<http://dx.doi.org/10.1016%2Fs0140-6736%2803%2913643-4>).
59. SUN, H. İbrahim, Koray ÖZDUMAN a M. İmre USSELLI. Sporadic Spinal Hemangioblastomas Can be Effectively Treated by Microsurgery Alone. *World Neurosurgery*. 2014, roč. 5, vol. 82, s. 836-847, ISSN 1878-8750. DOI: 10.1016/j.wneu.2014.05.024 (<http://dx.doi.org/10.1016%2Fj.wneu.2014.05.024>).
60. JOAQUIM, Andrei F., Enrico GHIZONI a Marcos Juliano dos SANTOS. Intramedullary hemangioblastomas: surgical results in 16 patients. *Neurosurgical Focus*. 2015, roč. 2, vol. 39, s. E18, ISSN 1092-0684. DOI: 10.3171/2015.5.focus15171 (<http://dx.doi.org/10.3171%2F2015.5.focus15171>).
61. NEUMANN, Hartmut P. H., Hans R. EGGERT a Klaus WEIGEL. Hemangioblastomas of the central nervous system. *Journal of Neurosurgery*. 1989, roč. 1, vol. 70, s. 24-30, ISSN 0022-3085. DOI: 10.3171/jns.1989.70.1.0024 (<http://dx.doi.org/10.3171%2Fjns.1989.70.1.0024>).
62. GARCÉS-AMBROSSI, Giannina L., Matthew J. MCGIRT a Vivek A. MEHTA. Factors associated with progression-free survival and long-term neurological outcome after resection of intramedullary spinal cord tumors: analysis of 101 consecutive cases. *Journal of Neurosurgery: Spine*. 2009, roč. 5, vol. 11, s. 591-599, ISSN 1547-5654. DOI: 10.3171/2009.4.spine08159 (<http://dx.doi.org/10.3171%2F2009.4.spine08159>).
63. LIU, Ann, Amit JAIN a Eric W. SANKEY. Sporadic intramedullary hemangioblastoma of the spine: a single institutional review of 21 cases. *Neurological Research*. 2016, roč. 3, vol. 38, s. 205-209, ISSN 0161-6412. DOI: 10.1179/1743132815y.0000000097 (<http://dx.doi.org/10.1179%2F1743132815y.0000000097>).
64. AKHAVAN, A., M. R. MEHRABANIYAN a M. JARAHI. Intradural extramedullary metastasis from papillary carcinoma of thyroid. *Case Reports*. 2012, roč. jun21 1, vol. 2012, s. bcr0220125801-bcr0220125801, ISSN 1757-790X. DOI: 10.1136/bcr.2012.5801 (<http://dx.doi.org/10.1136%2Fbcr.2012.5801>).
65. CONSTANS, Jean Paul, Enrico DE DIVITIIS a Renato DONZELLI. Spinal metastases with neurological manifestations. *Journal of Neurosurgery*. 1983, roč. 1, vol. 59, s. 111-118, ISSN 0022-3085. DOI: 10.3171/jns.1983.59.1.0111 (<http://dx.doi.org/10.3171%2Fjns.1983.59.1.0111>).
66. COSTIGAN, Donal A. a Marc D. WINKELMAN. Intramedullary spinal cord metastasis. *Journal of Neurosurgery*. 1985, roč. 2, vol. 62, s. 227-233, ISSN 0022-3085. DOI: 10.3171/jns.1985.62.2.0227 (<http://dx.doi.org/10.3171%2Fjns.1985.62.2.0227>).