

Srdeční šelesty

Srdeční šelesty jsou typickým nálezem provázejícím srdeční postižení. Vznikají buď turbulencí krve nebo vibrací tkáně. Vždy jde o zneklidňující nález, přestože nemusí ihned znamenat srdeční vadu. O „nevinny“ šelest se jedná, pokud jsou všechna ostatní srdeční vyšetření v normě. Je užitečné definovat, zda jde o šelest **systolický**, **diastolický** (většinou patologický) nebo **kontinuální**. Šelest vyplňuje nejméně čtvrtinu příslušné fáze cyklu (systoly či diastoly).

Dělení

Fáze srdečního cyklu

- Časný (protosystolický, protodiastolický)
- Střední (mezo-)
- Pozdní (tele-)

U dětí nelze odlišit – mají rychlou akci srdeční.

Změna intenzity

- Pásový (nemění se)
- Crescendový
- Decrescendový
- Crescendo-decrescendový

Intenzita šelestu

Šestistupňová klasifikace

- 1/6 je slyšet až při soustředění
- 2/6 nejtišší, který je slyšet bez soustředění
- 3/6 jakkoli hlučný, ale bez víru
- 4/6 provázen hmatným vírem
- 5/6 je slyšet hranou fonendoskopu
- 6/6 i po oddálení fonendoskopu od hrudníku

Frekvence šelestu

- Nízkofrekvenční (šelest označujeme jako rachot – rumble)
- Středněfrekvenční (šelesty drsné, hrubé)
- Vysokofrekvenční (mají foukavý charakter)

Systolický šelest

Ejekční šelest

při průchodu krve zúženou chlopní, nevyplňuje celou systolu, začíná až za první a končí před druhou ozvou (crescendo-decrescendový).

Regurgitační šelest

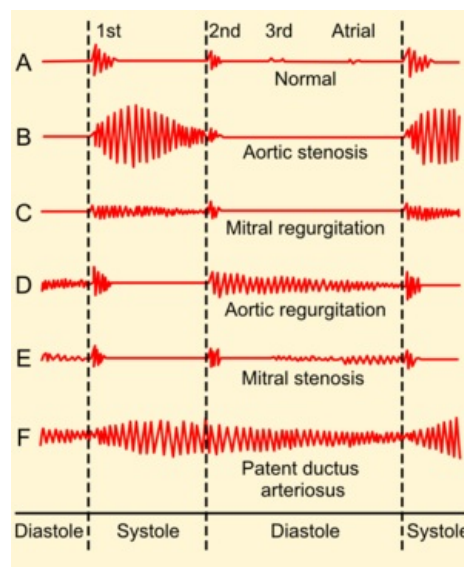
vzniká při nedomykavosti, je pansystolický, hlasitost se po celou dobu nemění.

V dětské kardiologii se nedoporučuje tyto termíny užívat – nemusí být typické a mohou být i u jiných věcí.

Nevinné šelesty

Nevinným šelestem nazýváme zvuk, který je tvořen vibracemi srdečních stěn při proudění krve skrz komory a chlopně nebo průtokem krve skrz cévy srdce. Tento šelest je **neškodný**, často se vyskytuje u dětí a do dospělosti vymizí. Jsou **relativně běžné**. Vyskytují se asi v 80 %, zkušený pediatr je většinou dobře pozná. Jde o **systolické šelesty** krátké intenzity, stupeň 1–2/6, které se nikam nepropagují. V některých případech je vhodné provést echokardiogram a elektrokardiogram, aby došlo k vyloučení možného problému. Tyto šelesty nevyžadují žádnou medikaci a neindikují problém se srdcem. Ačkoliv se nejčastěji vyskytují u dětí a později vymizí, mohou být pozorovány i u dospělých.

Stillův šelest



Srdeční šelesty

Tento šelest je nejčastější u předškolních dětí a batolat. Je to vibrační či drásavý šelest o **nízké frekvenci**, který se vyskytuje při dolním sternu. Trvá krátce a připomíná zadrnčení strun. Mění se s polohou a nejlépe je slyšet vleže. Jeho intenzita se zesiluje po námaze a zeslabí se při Valsavově manévru, což je usilovný výdech proti zavřeným ústům.

 *Podrobnější informace naleznete na stránce [Vibrační šelest](#).*

Fyziologický ejekční šelest nad plicnicí

Vyskytuje se častěji u školních a dospívajících dětí. Má vypuzovací charakter a je nejvíce slyšet ve 2. mezižebří u sternu. Je ho možné zaměnit s nálezem lehké stenózy plicnice nebo defektu síňového septa, proto je důležitý normální nález II. ozvy nad plicnicí (bez rozštěpu nebo kliknutí).

 *Podrobnější informace naleznete na stránce [Pulmonální vypuzovací šelest](#).*

Šelest fyziologické periferní stenózy plicnice

Můžeme ho slyšet v prekordiu, v axilách a na zádech, bývá častý u novorozenců a kojenců, nejdéle do věku půl roku. Lze ho zaměnit se skutečnou periferní stenózou plicnice a s lehkou koarktací aorty.

Vířivý žilní šelest

Nejčastější bývá u dětí od tří do osmi let, slyšet je pod klíčky, nejlépe vpravo. Je tichý, hučivý a kontinuální, může budít podezření na otevřený ductus arteriosus. Výraznější je vstoje a při záklonu hlavy, naopak vleže a při předklonu (nebo při stisknutí jugulární žíly prstem) mizí.

 *Podrobnější informace naleznete na stránce [Vířivý žilní šelest](#).*

Indikace kardiologického vyšetření

Ke kardiologickému vyšetření by měl být poslán pacient se šelestem, který

- má další příznaky – cyanózu, sníženou zdatnost, opakované respirační infekce,
- hmotnostně neprospívá, nebo měl nízkou porodní hmotnost či má chromozomální abnormalitu,
- má šelest hlučný (3/6 a více), provázený vírem nebo jinými fenomény či je diastolický,
- má abnormální EKG či rtg nález.

Odkazy

Související články

- Vyšetření srdce poslechem
- Coombsův šelest
- Vrozené srdeční vady
- Získané srdeční vady
- Vyšetření kardiovaskulárního systému dítěte

Externí odkazy

- Nahrávky šelestů (aj) (<http://depts.washington.edu/physdx/heart/demo.html>)
- Tutorial šelestů (aj) (<http://www.blaufuss.org/tutonline.html>)
- Srdeční ozvy a šelesty (TECHMED) (<https://www.techmed.sk/auskultacia-srdca-ozvy-selesty/>)

Zdroj

- BENEŠ, Jiří. *Studijní materiály* [online]. ©2007. [cit. 2010]. <<http://jirben.wz.cz>>.

Použitá literatura

- LEBL, Jan, Kamil PROVAZNÍK a Ludmila HEJCMANOVÁ, et al. *Preklinická pediatrie*. 2. vydání. Praha : Galén, 2007. s. -. ISBN 978-80-7262-438-6.