

Srdeční stín

Srdce se na rentgenových snímcích zobrazuje v **zadopřední** (vstoje), **předozaďní** (vleže) a **šikmé projekci**. Ze snímku srdečního stínu se dají odečíst různé rozměry, jako například maximální vzdálenost od střední čáry (doleva a doprava), ďále rentgenologická délka srdce, což je vzdálenost od hranice v. cava sup. a pravé předsíně do styku levé komory a bránice. Podle odklonu od horizontály měříme sklon srdeční, který bývá nejčastěji 45°.

Zadopřední projekce

Na srdečním stínu jsou rozeznatelné:

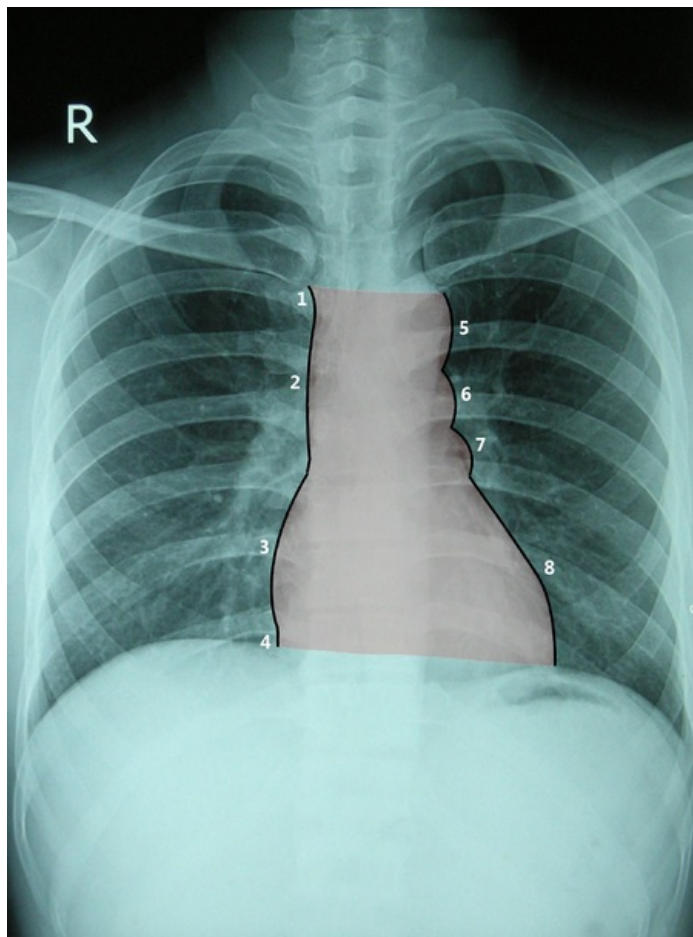
1. krátký úsek **v. brachiocephalica dextra**,
2. **v. cava superior**,
3. až k bránici zasahující **atrium dextrum**,
4. (jen při hlubokém inspiriu patrná v. cava inferior),
5. **arcus aortae**,
6. **truncus pulmonalis** (společně s a. pulmonalis sinistra),
7. **auricula sinistra**,
8. **ventriculus sinister**, dosahující až k bránici do medioklavikulární čáry.

Šikmé projekce

Pravá šikmá projekce se nazývá též **šermířská**.

Zobrazuje hlavně pravou část srdce. Hodnotí se i prostor za srdečním stínem (**Holzknichtovo pole**).

Levá tzv. boxerská projekce zobrazuje obě komory, ďále oblouk aorty a plicní tepny.



Odkazy

Související články

- Srdce
- Převodní systém srdeční
- Cévní zásobení srdce
- Perikard

Použitá literatura

- ČIHÁK, Radomír a Miloš GRIM. *Anatomie 3.* 2., upr. a dopl vydání. Praha : Grada, 2004. 673 s. sv. 3. ISBN 80-247-1132-X.