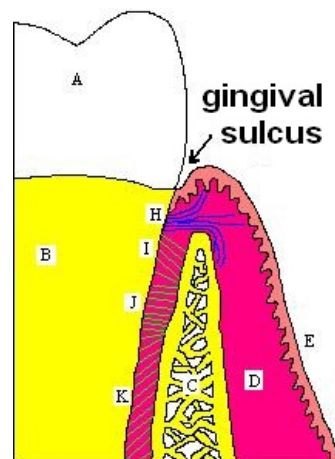


# Sulcus gingivalis



**Dásňovým žlábkem** (sulcus gingivalis) označujeme **prohlubeň mezi okrajem gingivy a povrchem zubu**.

Je **ohraňen orálním epitelem** sulku a **volným povrchem spojovacího epitelu**. **Hloubka** gingiválního žlábků se pohybuje okolo **0,1-0,5 mm** (u zdravých lidí můžeme naměřit až 2 mm). **Sulkulární tekutina** je **exsudátem** (zánětlivý výpotek z krevních a lymfatických cest) z cévní pleteně pod spojovacím epitelem. Prosakuje epitelem a vystupuje **na dně sulku**. U zdravé gingivy by se sulkulární tekutina neměla vůbec nacházet, a pokud ano, tak jen v zanedbatelném množství. Jestliže pacienta postihne **zánět gingivy**, obsah tekutiny se **zvýšuje**. Jedná se vlastně o tzv. **mechanický výplach**, neboť se v ní vyskytují mikroorganismy plaku, ale zároveň jsou v ní přítomny *imunoglobuliny* s antibakteriálním účinkem. **Sulkulární tekutina** má dvě složky: **buněčnou** a **nebuněčnou**. *Buněčná* se skládá z mikroorganismů a *nebuněčná* z elektrolytu, plazmatických proteinů, fibrinů a enzymů.



Sulcus gingivalis

## Odkazy

### Použitá literatura

- SLEZÁK, Radovan. *Preklinická parodontologie*. 1. vydání. Hradec Králové : Nucleus HK, 2007. 84 s. ISBN 978-80-87009-18-5.