

# Syndroma canalis carpi

**Syndroma canalis carpi (syndrom karpálního tunelu, SKT)** je kompresní neuropatie v oblasti zápěstí. Jedná se o nejčastější úžinový (entrapment) syndrom, nejčastější mononeuropatii a současně nejčastější nemoc z povolání. Mezi hlavní rizikové faktory patří dlouhodobé, nadměrné a jednostranné přetěžování ruky a zápěstí, vibrace s přenosem na ruce, ale také diabetes mellitus či tyreopatie. Mezi subjektivní příznaky patří především parestézie a dysestézie 1. až 4. prstu a mezi objektivní patří atrofie vnější porce thenaru. Postižení se kvantifikuje pomocí elektromyografie.<sup>[1]</sup>

## Incidence

Incidence je udávána mezi 180 až 346 diagnostikovanými případy/100 000 obyvatel a rok, přičemž ženy jsou postiženy zhruba 3× častěji než muži. Průměrný věk pacientů je mezi 45 až 55 lety s převahou postižení u pracujících populace. SKT se často vyskytuje oboustranně a více bývá postižena dominantní ruka.<sup>[1][2]</sup>

Vyskytuje se více u starších, malých žen.<sup>[3]</sup>

## Anatomie karpálního tunelu

Stěny karpálního tunelu tvoří:

- *eminentia carpi ulnaris: os pisiforme, hamulus ossis hamati,*
- *eminentia carpi radialis: tuberculum ossis scaphoidei a tuberculum ossis trapezii,*
- palmární strana: *ligamentum carpi transversum* neboli *retinaculum musculorum flexorum,*
- dorzální strana: zápěstní kůstky.

Tunelem prochází **n. medianus a 9 šlach flexorů prstů**. *Nervus medianus* vysílá nad karpálním tunelem *ramus palmaris nervi mediani* — senzitivní větvičku pro laterální oblast karpu a laterální části dlaně; tato oblast proto není při SKT senzitivně postižena. Po průchodu karpálním tunelem vysílá *rami musculares* pro svaly thenaru kromě *m. adductor pollicis* a hluboké hlavy *m. flexor pollicis brevis*, které jsou zásobeny z n.

*ulnaris*. Dále vysílá *nervi digitales palmares*, které zásobují motoricky *musculi lumbricales I et II* (pro 2. a 3. prst) a senzitivně 1. prst až polovinu 4. prstu z palmární strany a jejich inervace přesahuje přes konečky prstů až na dorzum ruky, kde senzitivně zásobují distální části článků prstů.<sup>[1]</sup>

 Podrobnější informace naleznete na stránce *Canalis carpi*.

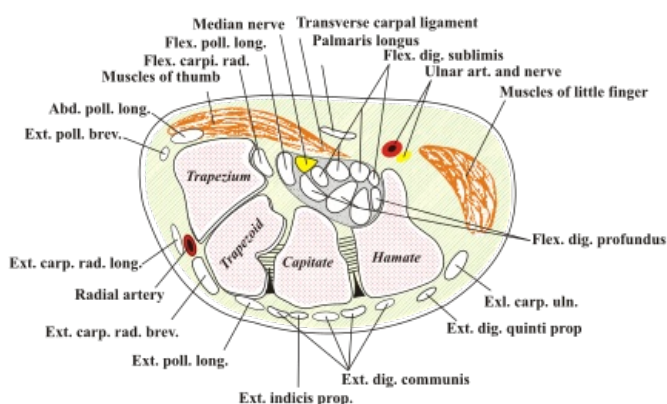
## Etiologie a patogeneze

Karpální tunel je úžinou, proto anatomicky predisponuje k postižení nervu. Jakákoliv abnormalita nervu či jeho okolí, která má za následek zmenšení okolního prostoru, vede ke kompresi nervu. Nejprve dochází k útlaku *vasa nervorum* a tím k ischemizaci nervu a k jeho edému, čímž se dále zvyšuje tlak na nerv v místě průchodu karpálním tunelem. Přetrvávající chronická komprese nervu pak může indukovat strukturální změny v nervu (zpočátku dochází k lézi myelinové pochvy, později se objevuje postižení jednotlivých axonů) s postupnou ztrátou funkce senzitivních a motorických vláken. Někdy může dojít až ke vzniku intraneurální fibrózy. Slabě myelinizovaná vlákna vedoucí perцепci bolesti jsou odolnější.<sup>[1][4]</sup>

Rizikové faktory rozvoje SKT:

- nadměrná, dlouhodobá a jednostranná lokální svalová zátěž drobných svalů ruky a předloktí — používání větší svalové síly s nižší četností pohybů či menší svalové síly s vysokou četností pohybů (práce se šroubovákem, držení těžšího ručního náradí, hra na strunné nástroje, práce s počítačovou klávesnicí a myší v nevhodné poloze) — vede k hypertrofii, traumatizaci a edému měkkých tkání;
- vibrace s přenosem na ruce (práce s motorovou pilou, sbíječkou, pneumatickým kladivem či vrtačkou) — vede ke vzniku mikrotraumat přímo v nervu, či k poškození *vasa nervorum* s následnou ischemií nervových vláken;
- onemocnění, která postihují nervovou, cévní nebo vazivově-kosterní soustavu: diabetes mellitus, hormonální změny (tyreopatie, 3. trimestr těhotenství — potíže odeznívají do několika týdnů po porodu, užívání hormonální antikoncepce, klimakterium, akromegálie), revmatologická onemocnění (revmatoidní artritida, systémový lupus erythematosus), traumatické změny (zlomeniny kostí zápěstí s následnou tvorbou kostěného svalku, Collesova fraktura), obezita, dna, alkoholismus, výživové karence a mnoho dalších;
- kongenitálně úzký karpální tunel, anomální odstupy šlach, cévní anomálie, ganglion, tumor.<sup>[1][4]</sup>

## Diagnostika

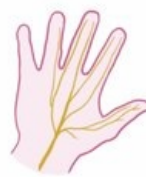

Anatomie karpálního tunelu

- anamnéza, fyzikální vyšetření a EMG.

## Klinický obraz

- nejprve se objevují senzitivní symptomy:
  - parestézie (pocit mravenčení, brnění) či dysestezie 1. až 3. a přilehlé části 4. prstu na palmární straně ruky a dorsálně v okolí nehtů těchto prstů (tj. v rozsahu senzitivní inervace n. medianus), někdy mohou příznaky postihnout všechny prsty (na podkladě anastomóz mezi n. medianus a n. ulnaris: Martinova-Gruberova anastomóza na předloktí či Cannieova-Richeova anastomóza ve dlaní)<sup>[4]</sup>;
  - pocit „oteklé ruky“ bez zjevného otoku;
  - zpočátku typicky v noci — vzbudí pacienta nad ránem a po protřepání ruky a rozhýbání prstů dochází k úlevě, později i v klidu přes den;
  - nebo při manuální práci, při zalomení zápěstí ve statické poloze ruky (držení řídítek kola) nebo při elevaci horní končetiny (držení se v dopravním prostředku).
- lehká až těžká hypestezie v oblasti 1. až radiální poloviny 4. prstu z ventrální části a na dorzálních konečcích prstů
- zhoršení jemné motoriky (problém zapnout knoflík či sebrat drobnou minci)
- motorické příznaky: paréza abdukce a opozice palce
- v těžkém stadiu mohou senzitivní příznaky mizet, je přítomna atrofie drobných svalů thenaru v důsledku těžké denervace
- mezi netypické příznaky patří vystřelování bolesti z ruky do předloktí, paže či až do ramene nebo bolesti v oblasti karpu
- vzácně se objevují fascikulace či spasmus svalů thenaru
- mohou se objevit také autonomní příznaky — změna teploty, zabarvení a trofiky kůže a nehtů<sup>[1]</sup>



Video v angličtině, definice, patogeneze, příznaky, komplikace, léčba.

## Vývoj subjektivních příznaků

- 1. fáze – ranní tupost v prstech;
- 2. fáze – noční parestézie;
- 3. fáze – denní parestézie – hlavně při práci s rukama nad hlavou (třeba držení se madla v MHD);
- 4. fáze – neobratnost drobných pohybů.<sup>[3]</sup>

## Objektivní nález

**Poruchy citlivosti** – posuzujeme je na 2. prstu (porovnáváme cití na bříšku 2. a 5. prstu).

**Motorický defekt** vzniká později – hlavně atrofuje m. abductor pollicis brevis;

- prokážeme příznakem svíčky – ruka dlaní vzhůru, palec trčí nahoru, tlačíme ho do dlaně, sledujeme jeho odpor;
- vzniklá atrofie tohoto svalu dělá takovou jamku laterálně na thenaru.

Čítí nad thenarem je normální (subkutánní větev vychází z n. medianus ještě před vstupem do karpálního tunelu!!!).

Vzniká **pseudoneurom n. mediani** – vřetenovité ztlustění nervu vznikající útlakem nervu a hromaděním axonoplasmy.<sup>[3]</sup>

## Vyšetření

Provokační testy — manévry, kterými se v karpálním tunelu zúží prostor pro nerv:

- poklep kladívkem nebo prstem nad karpální tunel (Tinelův test)
- komprese našimi prsty nad karpálním tunelem 30 sekund (Durkanův test)
- flexe ruky v zápěstí po dobu 60 sekund (Phalenův test),
- extenze ruky v zápěstí po dobu 60 sekund (obrácený Phalenův test)
- zvednutí rukou po dobu 60 sekund (hand elevation test)<sup>[1]</sup>

## Klasifikace dle tíže klinického nálezu

1. lehký stupeň: symptomy intermitentní, fyzikálně lze vybatit jen pozitivní provokační testy, event. hypersenzitivní odpověď na vibrační stimul, iritace n. medianus bez přítomnosti zánikových příznaků;
2. středně těžký stupeň: pozitivní provokační testy, svalové oslabení, možná hypotrofie svaloviny thenaru, snížená vibrační percepce v distribuci n. medianus;
3. těžký stupeň: svalová atrofie, senzitivní symptomy jsou trvalé, abnormální dvoubodové diskriminační cití, zánikové příznaky jsou výrazné.<sup>[4][5]</sup>

## Elektromyografie (EMG)

- k verifikaci diagnózy i ke stanovení tíže postižení a k objektivnímu sledování nemoci;
- verifikuje postižení senzitivních a motorických vláken n. medianus (neurografie) a ukáže, zda se jedná o proces chronický, akutní či subakutní;
- průkaz demyelinizačních známek postižení nervu — snížená rychlost senzitivního vedení a prodloužená distální motorická latence (DML), obraz disperze potenciálů;
- v pozdějších stádiích průkaz axonopatie — snížení amplitud sumačního akčního potenciálu senzitivního nervu (SNAP) a sumačního svalového akčního potenciálu (CMAP);
- jehlová EMG — reinervační potenciály (chronické postižení) a abnormní spontánní aktivita (akutní postižení).<sup>[1]</sup>

## Zobrazovací metody

- sonografie, CT, magnetická rezonance — při selhání operace či k vyloučení tumoru jako příčiny SKT;
- rtg snímek — při podezření na revmatologické onemocnění či abnormitu kostí (např. po traumatu).<sup>[1]</sup>

## Diferenciální diagnostika

- radikulopatie C6 a C7 — bolest projikuje do prstů v pásovitě distribuci, zhoršení při pohybech krční páteře;
- syndrom pronátorového tunelu — bolest/brnění projikující do prstů a hypestezie v distribuci n. medianus, palpační citlivost v oblasti m. pronator teres a při těžším postižení paréza flexorů

prstů;

- krční myelopatie — potíže s jemnou motorikou rukou, poté však rozvoj atrofie v distribuci více nervů;
- polyneuropatie — brnění prstů horních i dolních končetin;
- Raynaudův syndrom — záchvaty vazokonstrikce a vazodilatace provázené bolestmi a paresteziemi prstů;
- nemoci šlach, pochev, jejich úponů a kloubů;
- stenozující tendovaginitida — tzv. skákavý či lupový prst;
- thoracic outlet syndrom;
- někdy je možný i souběh některé z výše uvedených diagnóz s SKT.<sup>[1][4]</sup>

## Terapie

### Konzervativní terapie

- kauzální léčba základního onemocnění;
- snížení zátěže horní končetiny;
- střední postavení ruky, omezení flexe a extenze zápěstí (v noci měkká ortéza či obvaz na zápěstí k udržení středního postavení);
- fyzioterapie — ultrazvuk, laser, magnetoterapie, iontoforéza, mobilizace zápěstních kostí atp.;
- nesteroidní antiflogistika celkově v kombinaci s lokální terapií;
- obstrukce s aplikací lokálních anestetik, steroidů či nesteroidních antirevmatik;
- vitaminy skupiny B.<sup>[1][4]</sup>

### Chirurgická terapie

- indikováno je středně těžké až těžké postižení dle klinického a EMG nálezu;
- dekomprese nervu pomocí discize ligamentum carpi transversum;
- klasický otevřený přístup (zlatý standard) či endoskopie;<sup>[1][4]</sup>
- v LA se tento zákrok provádí ambulantně;
- vyskytuje se docela dost komplikací – nedostatečné protěť ligamenta (nedostatečný řez, použití tzv. retinakulomu naslepo...)<sup>[3]</sup>

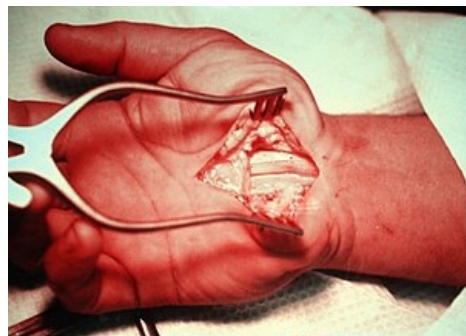## Odkazy

### Související články

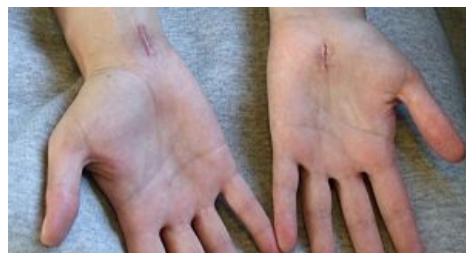- Syndrom kubitálního tunelu
- Meralgia paraesthetica
- Nádory periferních nervů

### Reference

1. MINKS, E, A MINKSOVÁ a P BRHEL, et al. Profesionální syndrom karpálního tunelu. *Neurol. praxi* [online]. 2014, roč. 15, vol. 5, s. 234–239, dostupné také z <<http://solen.cz/pdfs/neu/2014/05/03.pdf>>. ISSN 1803-5280.
2. Mondelli et al., 2002; Roquelaure et al., 2008; Bongers et al., 2007; Nordstrom et al., 1998



Operace karpálního tunelu



Jizvy po operaci karpálního tunelu

3. Vypracované otázky J. Beneše (<http://jirben2.chytrak.cz/>), zdroj: ZEMAN, Miroslav, et al. *Speciální chirurgie*. 2. vydání. Praha : Galén, 2004. 575 s. ISBN 80-7262-260-9.
4. SMRČKA, M, V VYBÍHAL a M NĚMEC. Syndrom karpálního tunelu. *Neurol. pro praxi* [online]. 2007, roč. 8, vol. 4, s. 243-246, dostupné také z <<http://solen.cz/pdfs/neu/2007/04/14.pdf>>. ISSN 1803-5280.
5. MacKinnon SE, Dellon AL. Surgery of the peripheral nerve. 1st Ed. New York: Thieme Medical Publishers, Inc., 1988. 638 s