

Systémové vaskulitidy

Vaskulitidy je heterogenní skupina onemocnění, která je způsobena zánětem cévní (převážně tepenné) stěny – angiitis. Pro diagnózu je zásadní histologie, RTG. Podle velikosti postižené cévy, rozlišujeme vaskulitidy na:

- **aortitis** – zánět aorty,
- **arteritis** – zánět středních a malých tepen.
- **arteriolitis** – zánět arteriol,
- **vasculitis** – zánět arteriol, kapilár a venul,
- **phlebitis** – zánět žil.

Důsledkem vaskulitid bývá **oslabení cévní stěny** (v některých případech se vyklenuje jako mikroaneurysmata) s **rupturou a krvácením** (petechie až purpura – poruchy primární hemostázy), a též **trombóza** nasedající na poškození intimy zánětem, popř. obliterace lumen při reparaci zánětu, které vedou k ischemii.

Patogeneze

1. **Nejasná etiopatogeneze (primární vaskulitidy)**, většinou *autoimunitní onemocnění* (imunokomplexy), může přitom jít o jeden z následujících mechanismů:
 - imunokomplexy a jimi spuštěná zánětlivá reakce (imunopatologická reakce III. typu);
 - imunopatologická reakce IV. typu;
 - autoprotilátky proti lyzozomálním enzymům neutrofilů (ANCA – Anti Neutrophil Cytoplasmatic Antibodies) – stimulují neutrofile k produkci kyslíkových radikálů a sekreci lyzozomálních enzymů, které vedou k poškození okolní tkáň – tzv. **pauciimunní typ reakce** (bez imunokomplexů).
2. **Přechod z okolí** (flegmona, tuberkulóza), septický embolus u centrální pyémie – **sekundární vaskulitidy**.

Rozdělení zánětů tepen

Záněty tepen

alergické vaskulitidy	
polyarteritis nodosa a příbuzné choroby	Polyarteritis nodosa, Kawasakiho nemoc, Wegenerova granulomatóza, Syndrom Churgův-Straussové
granulomatózní (obrovskobuněčné) záněty	Temporální arteritis, Takayasuova nemoc
ostatní	Bürgerova nemoc (thrombangiitis obliterans), Aortitis luetica

Alergické vaskulitidy

Imunitně podmíněný systémový zánět malých cév (arterioly, kapiláry, venuly) především v kůži, ale i v jiných orgánech (mozek, ledviny, GIT, plíce). Patří sem vaskulitidy při:

- **systémových chorobách pojiva** (systémový lupus erythematoses, revmatoidní artritida aj.);
- **alergických reakcích** na antigeny bakteriální a virové a na některé léky (antibiotika...);
- **Henochova-Schönleinova purpura** – obvykle postihuje děti a mladistvé po prodělané infekci horních cest dýchacích, postihuje kůži, ledviny, GIT, klouby.

Patogeneze

Imunokomplexy se ukládají ve stěně cév a aktivují komplement. Chemotaktické složky komplementu (C3a, C5a) přilákají neutrofile, které zde uvolní lyzozomální enzymy. Tyto enzymy následně způsobí nekrózu cévní stěny.

Mikroskopicky

Fibrinoidní nekróza cévní stěny s infiltrací neutrofilů, rozpad jejich jader (karyorhexe = *leukocytoklasie*) za vzniku chromatinového poprašku v lumen cévy trombózy. Všechny léze jsou ve stejném stadiu vývoje, tj. stejně staré, na rozdíl od *polyarteritis nodosa*.

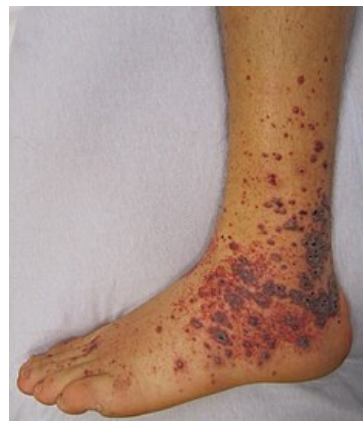 Podrobnější informace naleznete na stránce *Henochova-Schönleinova purpura*.

Polyarteritis nodosa (PAN)

Je zánět postihující **všechny vrstvy cévní stěny** (proto polyarteritis) a segmentálně se tvoří aneurysmata (proto nodosa). Dříve se označovala jako *periarteritis*, neboť zánětlivý infiltrát zasahuje daleko do okolí cévy.

Patogeneze

Onemocnění vzniká v důsledku tvorby **imunokomplexů**, které se vážou na malé a střední tepny.



Projevy vaskulitidy na kůži

Vyvolávajícím antigenem je velmi často virus hepatitidy B). Imunokomplexy pak "napadají" tepny všech tkání, zvláště pak ledviny, GIT, srdce, kosterní svaly, ale vynechávají plíce. Nemoc probíhá v atakách, proto na cévách nacházíme poškození různého stáří. Mezi **komplikace** tohoto onemocnění patří tvorba aneurysmat a též trombózy, které mohou způsobit infarkt.

Mikroskopicky

Transmurální fibrinoidní nekróza nejprve s polymorfocelulárním infiltrátem (neutrofily), v pozdějších stadiích kulatobuněčný infiltrát (mononukleáry). Infiltrát zasahuje *periadventiciálně*. Zánět se hojí pomocí vaziva a často dochází k **obliteraci lumen** cévy.

 *Podrobnější informace naleznete na stránce Polyarteriitis nodosa.*

Kawasakiho nemoc


„Dětská PAN“ – postihuje především děti do jednoho roku, kromě postižení cév ji charakterisují kožní vyrážky, záněty spojivek a sliznice ústní dutiny, zvětšení lymfatických uzlin (hlavně krčních) – mukokutánní a uzlinový syndrom, nebývá příliš závažný, zhojí se spontánně, je ale riziko tvorby aneurysmat koronárních arterií (ruptura) nebo jejich trombóza (infarkt).

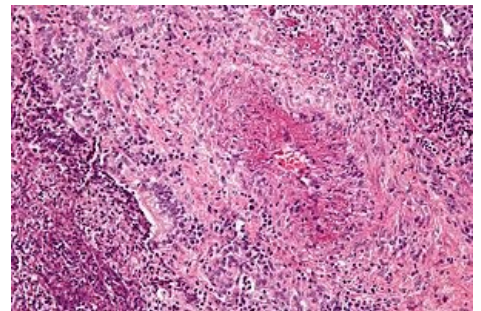
 *Podrobnější informace naleznete na stránce Kawasakiho nemoc.*

Granulomatóza s polyangiitidou

Dříve Wegenerova granulomatóza je zřejmě autoimunitní vaskulitida (v 95 % byly u nemocných v seru prokázány ANCA), která je charakterizována triádou:

- nekrotizující vaskulitida typu PAN, postihující hlavně malé cévy v plicích;
- nekrotizující granulomy v horních cestách dýchacích;
- nekrotizující glomerulonefritida (fokálně-segmentální, srpkovitá).

 *Podrobnější informace naleznete na stránce Granulomatóza s polyangiitidou.*



Wegenerova granulomatóza - plíce

Churgův-Straussově syndrom

Eozinofilní granulomatóza s polyangiitidou (EGPA, **syndrom Churgův-Straussově**) je kombinací nekrotizující vaskulitidy, která postihuje malé až středně velké cévy, a eozinofilní granulomatózy, která postihuje hlavně respirační trakt a do značné míry připomíná Wegenerovu granulomatózu. Onemocnění je asociováno s eosinofilií a bronchiálním astmatem a ve 30-40 % případů také s tvorbou ANCA protilátek.^[1]

 *Podrobnější informace naleznete na stránce Syndrom Churgův-Straussově.*

Temporální arteritis (Hortonova obrovskobuněčná arteritis)

Segmentální granulomatózní zánět větších a středních tepen (hlavně větví a. carotis externa et interna – a. temporalis superficialis, tepny orbity (může vést ke slepotě), tepny mozkové (může vést k encefalomalacii), postihuje především starší ženy, někdy spojená s polymyalgia rheumatica.

Makroskopicky

Zarudnutí na spánku, pohmatově bolestivost, tepna se může změnit v tuhý vazivový pruh.

Mikroskopicky

Na počátku lymfoplasmocytární infiltrace, později tvorba granulomů v medii, rozpad membrana elastica interna a fagocytóza jejích fragmentů obrovskými vícejadernými buňkami), trombóza lumen, chronické stadium odpovídá reparaci – fibróza všech vrstev stěny a organizace trombu vede k obliteraci lumen a přeměně cévy ve vazivový pruh.

 *Podrobnější informace naleznete na stránce Obrovskobuněčná arteriitida.*

Takayasuova nemoc

Chronická idiopatická granulomatózní aortitis, postihuje i odstupující velké tepny (bezpulsová nemoc HK, poruchy zraku, neurologické poruchy), někdy plicnici, postihuje především mladé ženy v Japonsku.

Makroskopicky

Ztluštění stěny, zvrásnění a skleróza intimy až uzávěr lumen.

Mikroskopicky

Lymfoplasmocytární a granulomatózní zánět všech vrstev stěny, destrukce elastiky, jizvení medie, fibroprodukce v intimě a adventicii, často trombóza.

 *Podrobnější informace naleznete na stránce Takayasuova arteriitida.*

Bürgerova nemoc (thrombangiitis obliterans)

Chronické zánětlivé onemocnění tepen a (hlubokých) žil, zvláště na dolních končetinách (a. tibialis), na horní končetině bývá nejvíce postižená a. radialis, postihuje mladší kuřáky.

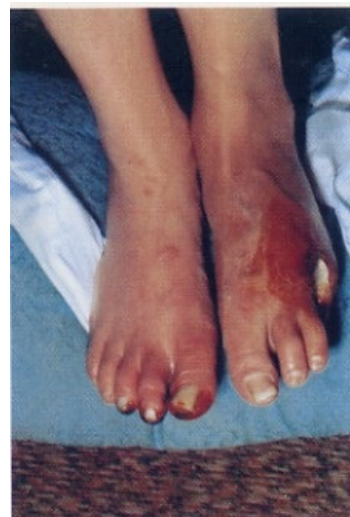Začíná jako zánět tepny (arteritis) s trombózou, zánět pak přechází na sousední žíly (i na povrchové žíly – phlebitis migrans) a nervy, reparací zánětu a organizací trombu je celý nervově-cévní svazek zabudován do vazivového pruhu, klinické příznaky jsou dány uzávěrem tepny – Raynaudův fenomén (často první příznak onemocnění), klaudikace, gangréna.

 *Podrobnější informace naleznete na stránce Bürgerova nemoc.*

Další

Další významné vaskulitidy jsou:

- Mikroskopická polyangiitida.
- Esenciální kryoglobulinémie.



Bürgerova nemoc

Odkazy

Související články

- Autoimunitní onemocnění
- Systémové vaskulitidy/kazuistika

Externí odkazy

- Vaskulitidy – video na youtube.com (<https://www.youtube.com/watch?v=fKXHxcV6eLU>)

Zdroj

- PASTOR, Jan. *Langenbeck's medical web page* [online]. [cit. 3.11.2010]. <<http://langenbeck.webs.com>>.

Reference

1. MAHR, Alfred, Frank MOOSIG a Thomas NEUMANN, et al. Eosinophilic granulomatosis with polyangiitis (Churg-Strauss): evolutions in classification, etiopathogenesis, assessment and management. *Curr Opin Rheumatol* [online]. 2014, vol. 26, no. 1, s. 16-23, dostupné také z <<https://www.ncbi.nlm.nih.gov/pubmed/24257370>>. ISSN 1040-8711 (print), 1531-6963.

Použitá literatura

- KLENER, Pavel, et al. *Vnitřní lékařství*. 3. vydání. Praha : Galén, 2006. 1158 s. ISBN 80-7262-430-X.