

Tetanus

Tetanus (čili strnutí šije) je onemocnění způsobené neurotoxinem bakterie *Clostridium tetani*^[4], projevující se **tonicko-klonickými křečemi kosterní svaloviny**.^[5]

Etiopatogeneze

Onemocnění vyvolává exotoxin anaerobní, Gram-pozitivní bakterie, *Clostridium tetani*, tyčinky vyskytující se běžně v půdě a ve střevě savců, zejména koní. *Clostridium tetani* tvoří **endospory** charakterizované téměř nulovým metabolismem a extrémní odolností (zejména vůči teplu a záření). Za určitých okolností (například zvýšená teplota, nízké pH a přítomnost vody) se endospora mění procesem **klíčení** na metabolicky aktivní formu tvořící exotoxin.^[5]

Tetanotoxin je exotoxinem bakterie *Cl. tetani*, který se skládá ze tří složek – neurotoxického **tetanospasminu**, hemolytického **tetanolyzinu** a **enzymu s reninovými účinky**. Tetanospasmin je zodpovědný za charakteristický klinický obraz tonicko-klonických křečí.^[5]

K **intoxikaci** u člověka dochází buď **exogenně**, například při styku s kontaminovanou půdou při porušeném kožním krytu, a nebo **endogenně**, kde zdrojem infekce jsou spory střeva, popř. pochvy. Po intoxikaci se toxin roznáší krví a lymfou až k nervosvalovým ploténkám a odtud cestou nervových svazků (axonů^[6]) dále **do CNS k motorickým neuronům**. Inkubační doba bývá obvykle týden (vzhledem k odolnosti spor může být inkubační doba mnohem delší^[7]). Průnik tetanospasminu přes membrány je podobný jako je u botulotoxinu, první fragment toxinu vytvoří pór v membráně, druhý fragment pak proniká do buňky. **Toxin inhibuje uvolňování inhibičních neurotransmiterů glycinu a GABA**, klesá práh dráždivosti motoneuronů a rozvíjí se obraz tonicko-klonických křečí.^[5] Ve vysokých koncentracích může tetanický toxin působit jako botulotoxin, tedy inhibici uvolňování acetylcholinu na cholinergních synapsích.^[6]


Jestliže onemocnění trvá déle než 5 dní, v nervové tkáni dochází k **demyelinizaci** a glióze, v těžkých případech i hemoragiím.^[6]

Klinický obraz


Před rozvinutím charakteristického klinického obrazu se objevují **prodromy**: pocity namožení svalů, nespavost, pocení a neklid.^[7]

Křeče postihnou nejprve obličejové svaly projevující se jako *risus sardonicus* (křečovitý úsměv) a *trismus* (čelistní kontraktura). Dále jsou postiženy svaly zad, kdy se tělo prohne obloukovitě vzad, tzv. *opisthotonus*.^[5] Práh podráždění se snižuje, pacient je přecitlivělý, má hypereflexii. Hlavový tetanus bývá komplikován laryngospasmem a mívá maligní průběh.^[7] Pacient je zmáhán úzkostí, psychickou i fyzickou agonii při plně zachovalém vědomí.

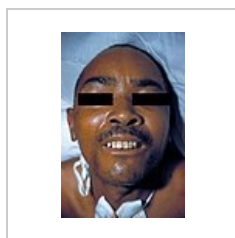
Smrtnost je vysoká. **Smrt** nastává obvykle mezi 3.–5. dnem po projevení se symptomů následkem **asfyxie ze spasmu dýchacích svalů** nebo následkem **srdečního selhání při zvýšeném afterloadu**.^[6]



Opisthotonus, obraz Sira Charlese Bella



Tetanus novorozence



Risus sardonicus – sardonický úsměv

Diferenciální diagnóza

Tetanus	
Tetanus	
Opisthotonus	
Původce	<i>Clostridium tetani</i> (endotoxin)
Přenos	exogenně (při styku s kontaminovanou půdou při porušeném kožním krytu), endogenně (zdrojem infekce jsou spory střeva, popř. pochvy)
Inkubační doba	několik dní až týdnů
Klinický obraz	namožení svalů, nespavost, neklid, bolest v ráně, trismus, risus sardonicus, dysfagie, ztuhnutí šíjového svalstva, paravertebrální kontraktury, svalová hypertonie, generalizované tonické křeče, opisthotonus; vzácněji lokalizovaný tetanus ^[1]
Léčba	komplexní intenzivní péče, tlumení křečí (např. benzodiazepiny), do 24 hodin od začátku příznaků jednorázová dávka hyperimunního lidského antitetanického imunoglobulinu, zahájení aktivní imunizace tetanickým anatoxinem, ošetření rány, metronidazol, penicilin ^[1]

- Stiff-person syndrom – pro tento syndrom není typický trismus^[6]
- Moersch-Woltmanův syndrom^[6]

Diagnostika

Tetanus lze diagnostikovat podle charakteristického **klinického obrazu**.^[7]

Atypické formy lze diagnostikovat **sérologickým průkazem protilátek**.^[7]

Pro potvrzení diagnózy se posílá **excize** nebo seškrab spodiny z podezřelé rány mikrobiologovi. *Cl. tetani* je pozitivní v Gramově barvení, lépe je však barvit imunofluorescenčním konjugátem a dále kultivovat. Přítomnost tetanospasminu se prokazuje neutralizačním pokusem na myších.^[5]

Terapie a prognóza

Terapie spočívá v chirurgickém ošetření rány, podání **antitetanového lidského imunoglobulinu IgG** (TEGA) (u rozvinutého tetanu^[5] nebo preventivně u neočkovaných^[8]) resp. **přeočkování** anatoxinem (toxoidem), ATB terapii (ampicilin i.v.), myorelaxaci a podpoře dýchání.^[7]

Pacient by měl být obklopen klidným prostředím s minimem rušivých elementů.^[6]

I přes specifickou terapii je smrtnost stále vysoká (50 % letalita^{[5][7]}). Obecně platí, čím kratší je inkubační doba, tím horší je prognóza. Horší prognózu má hlavový tetanus, lepší pak lokální tetanus na končetinách, který se může i spontánně zhojit. Výskyt u nás je sporadický, ale ve světě na toto onemocnění ročně umírá přes milion lidí.^[7]

Indikace anatoxinu a TEGA^[9]

VĚK	KRITÉRIUM	ANATOXIN (dávka)	TEGA
<15 let		x	x
	imunodeficit	✓	✓
<60 let	očkování v posledních 10 letech	x	x
	očkování před >5 let ale <10 lety	✓	x
	očkování před >10 let	✓	✓
	neúplně očkování	✓	x
	neočkování	✓	✓
>60 let		✓	✓

⚠ U neočkovaných jedinců následují po 1. dávce anatoxinu další dvě dávky s měsíčními odstupy.

Imunita a prevence

Prodělané onemocnění **nezanechává imunitu**, toxin je rychle vychytán nervovou tkání a nedochází tak k dostatečnému kontaktu s imunokompetentními buňkami.^[5]

Prevence spočívá v **aktivní imunizaci tetanickým toxoidem**, látkou bez toxických vlastností ale se zachovalou imunogenitou. Dostatečná hladina antitoxinu v krvi k prevenci tetanu je 0,01 UA (*unitas antitoxica*).^[5] U osob pravidelně neočkovaných se kromě toxoidu používá k profylaxi i **hyperimunní lidský imunoglobulin IgG**. Konkrétní hodnoty naleznete v přednášce Dr. Berana (<http://www1.lf1.cuni.cz/~hrozs/ockovaniOB/OckovaniOB.pdf>).^[8]

⚠ Od ledna 2018 je změna v schéma hexavakcíny a to z 3+1 na 2+1. První dávka se aplikuje od 9 týdnů věku, druhá za 2 měsíce po první, to je přibližně v 4 měsíci a třetí, přeočkování, mezi 11. a 13. měsícem věku. U očkování nedonošených platí schéma 3+1

Do roku 2018 se očkovalo proti tetanu v rámci očkovacího kalendáře. Tetanický toxoid je součástí **hexavakcíny**, která se podává ve čtyřech dávkách. **1. dávka** se podává po dokončeném 9. týdne (po starom do roku 2018 to bylo do 13. týdnu po narození), **2. dávka** 2 měsíce po 1. dávce (po starom 1 měsíce po 1. dávce), (po starom **3. dávka** 1 měsíc po 2. dávce a **4. dávka** 6 měsíců po 3. dávce, nejpozději však do 18 měsíců věku). Od roku Přeočkování následuje v **5-6 roce** věku a v **15 letech**, poté se přeočkovává pravidelně **každých 10-15 let**.^[8]

Odkazy

Očkování	tetanický anatoxin (v ČR povinné očkování)
Incidence v ČR	1 případ v roce 2016 ^[2] , 1 případ v roce 2019 ^[3]
Klasifikace a odkazy	
MKN	A33 (https://mkn10.uzis.cz/prohlizec/A33) <i>novorozenecký tetanus</i> , A34 (http://mkn10.uzis.cz/prohlizec/A34) <i>porodnický tetanus</i> , A35 (http://mkn10.uzis.cz/prohlizec/A35) <i>tetanus NS</i>
MeSH ID	D013742 (https://www.medvik.cz/bmc/link.do?id=D013742)
MedlinePlus	000615 (https://medlineplus.gov/ency/article/000615.htm)
Medscape	229594 (https://emedicine.medscape.com/article/229594-overview)

Související články

- Aktivní imunizace
- Clostridium tetani
- Clostridium difficile
- Bakteriální toxiny

Externí odkazy

- Očkování, MUDr. Beran (<http://www1.lf1.cuni.cz/~hrozs/ockovaniOB/OckovaniOB.pdf>)
- Tetanus.cz (<http://tetanus.cz/>)

Reference

1. BENEŠ, Jiří, et al. *Infekční lékařství*. 1. vydání. Galén, 2009. 651 s. s. 275, 276. ISBN 978-80-7262-644-1.
2. WHO. *Tetanus (total) reported cases* [online]. World Health Organization, ©2015. Poslední revize 2015-09, [cit. 2018-04-19]. <http://apps.who.int/immunization_monitoring/globalsummary/timeseries/tsincidencettetanus.html>.
3. ZARA, Pavel. *Tetanus je nebezpečné onemocnění* [online]. [cit. 08-12-2019]. <<https://www.fnbrno.cz/tetanus-je-nebezpecne-onemocneni/t6643>>.
4. MUDr. Vladimír Motýčka, CSc., odborná společnost chirurgická, Česká lékařská společnost Jana Evangelisty Purkyně, <<http://www.cls.cz/dokumenty2/resitele/t188.rtf>>
5. BEDNÁŘ, Marek, Andrej SOUČEK a Věra FRAŇKOVÁ, et al. *Lékařská mikrobiologie : Bakteriologie, virologie, parazitologie*. 1. vydání. Praha : Marvil, 1996. 558 s. ISBN 8023802976.
6. GOETZ, Christopher G a Christopher G GOETZ. *Textbook of clinical neurology*. 3. vydání. Philadelphia : Saunders Elsevier, 0000. 0 s. ISBN 1-4160-3618-0.
7. NEVŠÍMALOVÁ, Soňa, Evžen RŮŽIČKA a Jiří TICHÝ. *Neurologie*. 1. vydání. Praha : Galén, 0000. 0 s. ISBN 80-7262-160-2.
8. BERAN, Ondřej. *Očkování* [online]. Poslední revize 2008, [cit. 2011-12-29]. <<http://www1.lf1.cuni.cz/~hrozs/ockovaniOB/OckovaniOB.pdf>>.
9. SMÍŠKOVÁ, MUDr. Dita, et al. Současnost očkování proti tetanu. *Medicina pro praxi* [online]. 2014, roč. 11, vol. 4, s. 147-148, dostupné také z <<https://www.medicinapropraxi.cz/pdfs/med/2014/04/03.pdf>>. ISSN 1803-5310.