

Tracheostomie

Tracheostomie je stav po chirurgickém výkonu – tracheotomii, kdy je **průdušnice uměle vyústěna na povrch těla**. Cílem je zajištění průchodnosti dýchacích cest pro umožnění ventilace (spontánní nebo s pomocí přístroje). Může být trvalá (např. po totální laryngektomii) nebo dočasná.

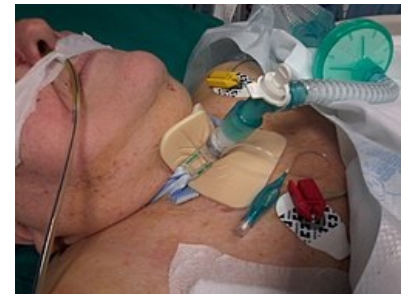Možnosti invazivního zajištění dýchacích cest

 Podrobnější informace naleznete na stránce [Zajištění dýchacích cest](#).

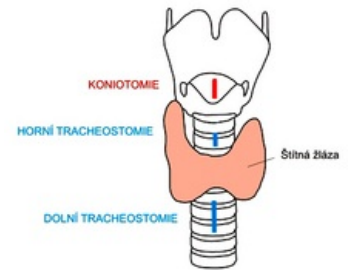
1. **endotracheální intubace - orální, nasální,**
2. **stomie - laryngostomie, tracheostomie.**

- **Tracheostomie** (umělé spojení průdušnice s povrchem těla) - vzniká z:
 1. **tracheotomie** - rozříznutí stěny průdušnice,
 2. **tracheopunkce** - punkce průdušnice.
- **Laryngostomie** (umělé spojení laryngu s povrchem těla) - vzniká z:
 1. **koniotomie** - rozříznutí lig. conicum (membrana cricothyroidea), metoda urgentního zajištění dýchacích cest a co nejrychleji se nahrazuje tracheostomií,
 2. **koniopunkce** - punkce přes lig. conicum.

V případě potřeby akutního zajištění dýchacích cest je metodou volby endotracheální intubace, při její nemožnosti se provádí koniotomie nebo koniopunkce, tracheostomie je prováděna až následně, jsou-li pro ni indikace.



Pacient s tracheostomií



Lokalizace výkonů

Indikace tracheostomie

1. **Obstrukce dýchacích cest** - nádory, vrozené anomálie, těžká traumata devastují obličej, pooperační stavy - ORL a stomatochirurgické výkony, syndrom spánkové apnoe, paréza rozvěračů hlasivek, cizí tělesa v hrtanu, tracheomalacie,
2. **dlouhodobá umělá plicní ventilace,**
3. **zajištění dýchacích cest bez nutnosti ventilační podpory** - poruchy vědomí při kterých nemusí být zcela zachovány obranné reflexy a může dojít k aspiraci.

U nemocných s potřebou dlouhodobého zavedení orotracheální intubace bývá tracheostomie prováděna mezi 2. až 10. dnem (předtím je pacient zaintubován, nejčastěji 7.-10. den), kdy hrozí poškození hlasivkových svalů a vazů vlivem atrofí při intubaci. V případě jistoty dlouhodobé UPV obvykle platí pravidlo **čím dříve, tím lépe**, studie ovšem prokázaly, že u části pacientů s odloženým termínem tracheostomie (po 10. dni) ve výsledku nebyla konverze potřeba a pacient byl úspěšně extubován.

Tracheostomie vs. intubace

Dechová práce je menší při konverzi na tracheostomii, umožňuje tak lepší parametry pro weaning UPV, dále se může zlepšit synchronizace vlastních dechů s ventilátorem. Oproti užití intubační kanyly je při tracheostomii menší anatomický mrtvý prostor, což snižuje dechovou práci a usnadňuje pacientovi triggerování ventilační podpory při podporovaných deších.

Riziko aspirace při dlouhodobé ventilaci je u obou metod podobné (hromadění sekretů nad těsnícím balónkem). Nelze dle dostupných dat přesně určit, zda některá z metod zvyšuje **riziko ventilátorové pneumonie**.

Komunikace s pacientem, komfort pacienta a možnosti weaningu sedace jsou lépe řešitelné u pacientů s tracheostomií. Pro pacienty je tracheostomie obvykle příjemnější, výrazně lépe ji tolerují, umožňuje plné odtlumení a určitou komunikaci, některé typy tracheostomických kanyl umožňují i artikulovanou řeč. Kanyla také umožňuje perorální příjem potravy, snáze se fixuje a má menší riziko dislokace.

Nevýhody tracheostomie jsou spojené s riziky chirurgického zákroku, dále s negativním kosmetickým efektem, ztrátou funkce nosní dutiny a změnou mechaniky dýchání vyřazením části mrtvého prostoru.

Základní metody

1. **Chirurgická tracheostomie** (horní, střední, dolní - podle výše protětí průdušnice vzhledem k isthmu štítné žlázy).
2. **Punkční dilatační tracheostomie (PDT)** - modifikace Seldingerovy techniky.

Výběr metody

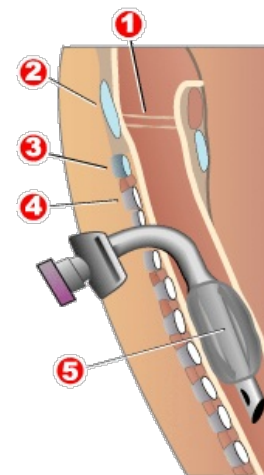
Dnešní výzkumy ukazují, že **punkční dilatační tracheostomie má ve většině případů oproti chirurgické výhody**. Má nižší frekvenci infekčních komplikací, méně krvácí, podle některých studií i snižuje jizvení. Výkon trvá kratší dobu a je levnější.

Relativní **kontraindikace PDT** vedoucí k preferenci chirurgického přístupu zahrnují nekorigovanou hemoragickou diatézu (výkon sice obvykle krvácí méně, ale při komplikacích je krvácení obtížněji zastavitelné), věk pod 15 let, velký hematoma krku způsobující anatomický nepoměr, infekce měkkých tkání krku, nestabilita krční páteře, obezita a jiné stavy zhoršující anatomickou přehlednost terénu.

Další nevýhodou je větší riziko poranění zadní stěny trachey a jejích prstenců. Dále v prvních dnech po zavedení se otvor v trachei velmi rychle při dislokaci uzavírá, což znemožňuje její repozici. **⚠ Při časně dislokaci kanyly po PDT se nesmí personál pokoušet o manuální repozici!** Tento postup obvykle vede k zavedení kanyly do horního mediastina vzhledem k již uzavřenému otvoru ve stěně trachey a vzniku pneumomediastina.

Chirurgická tracheostomie

1. **Kožní řez** je dlouhý 6 až 8 cm a může být:
 - horizontální – častější, podle linií štěpitelnosti kůže – uprostřed vzdálenosti dolního okraje prstenčité chrupavky a horního okraje sternu,
 - vertikální – ve střední čáře mezi dolním okrajem prstenčité chrupavky a jugulem.
2. **Další postup** je shodný jak u horizontálního, tak u vertikálního řezu:
 - a) protnutí m. platysma a povrchového listu krční fascie,
 - b) dostáváme se k infrahyoidním svalům, které jsou zaobaleny ve středním listu krční fascie zesílené ve střední čáře v *linea alba colli* – tu vertikálně protínáme a infrahyoidní svaly odsouváme do stran,
 - c) pronikáme k pouzdru štítné žlázy a uvolníme její istmus (přerušení fascie laryngothyroidea – vazivové spojení mezi pouzdrum štítné žlázy a prstenčitou chrupavkou), istmus pak odpreparujeme od přední stěny průdušnice,
 - d) isthmus poté přerušíme a jeho pahýly zachytíme opichy,
 - e) incize přední stěny průdušnice (obecná pravidla – nikdy nepřerušujeme 1. tracheální prstenec, nikdy nepřerušujeme více jak 2 tracheální prstence):
 - okénko vystřížením přední stěny 2. nebo 3. prstence,
 - U-lalok, H-řez, T-řez,
 - f) následuje zavedení tracheostomické kanyly a sutura rány.



Tracheostomie:

1. hlasivkové vazy,
2. cartilago thyroidea,
3. cartilago cricoidea,
4. tracheální chrupavky,
5. balonek udržující kanylu in situ

Anatomické struktury, které mohou stát v cestě při tracheotomii

1. **Horní tracheotomie:**
 - *lobus pyramidalis glandulae thyroideae*.
2. **Dolní tracheotomie:**
 - *arcus venosus juguli* (vv. *jugulares anteriores*) ve *spatium suprasternale*,
 - *plexus thyroideus impar* (vv. *thyroideae inferiores*) ve *spatium praeviscerale*,
 - *a. thyroidea ima* ve *spatium praeviscerale*, za *plexus venosus impar*,
 - *velké cévy vycházející z apertura thoracis superior* (zvláště u dětí, kde jsou uloženy výš).

Punkční dilatační tracheostomie

Provádí se obvykle za endoskopické kontroly a případně s ultrazvukovým vyšetřením pro ozřejmení anatomických struktur a prevenci především krvácivých komplikací. Principem je **punkce průdušnice speciální jehlou**, po odstranění mandrénu je přes ni zaveden vodič, jehla se odstraní a po vodiči se postupně zavádějí dilatátory o zvětšujícím se průměru, nebo je kanál dilatován speciálními dilatačními kleštěmi. Nakonec je zavedena kanyla a vodič se odstraní. Existuje řada jiných, modifikovaných technik.

Komplikace tracheostomie

1. **Peroperační:**
 - a) krvácení, poranění průdušnice nebo hrtanu, vzduchová embolie,
 - b) pneumothorax, pneumomediastinum,
 - c) repirační insuficience (krvácení do dýchacích cest, dislokace nebo obstrukce tracheální rourky, bronchospasmus),
 - d) chybné zavedení punkční jehly u PDT,
 - e) paratracheální zavedení rourky,
 - f) poranění n. laryngeus recurrens či štítné žlázy,
 - g) chybná velikost okénka při chirurgickém přístupu (malé – otlaky, nemožnost zavedení; velké – pozdní stenóza trachey).
2. **Pooperační:**
 - a) dislokace tracheostomické kanyly,
 - b) infekce v okolí tracheostomatu, infekce dýchacích cest,
 - c) podkožní, mediastinální emfyzém,
 - d) respirační insuficience,
 - e) dekubit od tlaku kanyly,
 - f) tracheoesofageální píštěl,
 - g) tracheomalacie.
3. **Po dekanylaci**

- a) dekanylační panika (pocit dušnosti náhlým zvětšením mrtvého prostoru),
- b) dysfagie, dysfonie, aspirace,
- c) stenózy (subglotická, průdušnice v místě tracheostomie nebo pod ní),
- d) tracheokutánní píštěl.

Odkazy

Související články

- Zajištění dýchacích cest • Zajištění dýchacích cest (polopatě)

Externí odkazy

- Tracheotomy (anglická wikipedie)

Použitá literatura

- ŠEVČÍK, Pavel, et al. *Intenzivní medicína*. 3. vydání. Galén, 2014. 1195 s. s. 74–78. ISBN 978-80-7492-066-0.
- HYZY, Robert C, et al. *Overview of tracheostomy* [online]. UpToDate, Poslední revize 2020-04-16, [cit. 2020-05-19]. <<https://www.uptodate.com/contents/overview-of-tracheostomy>>.
- PASTOR, Jan. *Langenbeck's medical web page* [online]. ©-. [cit. 2009-11-23]. <<http://langenbeck.webs.com>>.