

# Transpozice velkých tepen

**Transpozice velkých tepen** (TGA) je vrozená vada, při které je **systémový** a **plicní** krevní oběh **rozdělen na dva paralelní oběhy**.

Hlavní tepny odstupují z nepatřičných komor a tím se tvoří dva uzavřené okruhy – aorta odstupuje z pravé komory a plicnice z komory levé.

Neokysličená žilní krev ze systémového řečiště prochází pravou síní, pravou komorou a aortou zpět do systémové cirkulace. Okysličená krev z plic jde levou síní, levou komorou a plicnicí zpět do plic.

Tato vada je slučitelná se životem **pouze za přítomnosti** defektu septa síní, defektu septa komor či persistující tepenné dučeje. V těchto případech koluje v systémovém oběhu smíšená krev. Když je přítomen defekt septa, jsou děti **méně cyanotické**, rychleji ale dochází k rozvoji srdečního selhání a k vývoji plicní hypertenze. Kombinace transpozice + defekt septa + stenóza plicnice způsobuje cyanózu, ale k selhání či k plicní hypertenzi nedochází.

## Klinický obraz

Jedná se vždy o **kritickou vadu s časnými projevy** závažné hypoxie. Mezi příznaky řadíme

- cyanózu,
- tachypnoe,
- projevy těžkého srdečního selhání,
- hyperaktivní prekordium,
- nebývá slyšet žádný šelest (s výjimkou té kombinace se stenózou plicnice).

## Diagnóza

- Echokardiografie.

## Léčba

Udržování normální tělesné teploty je velice důležité, hypotermie by zhoršila metabolickou acidózu způsobenou hypoxií. Před operací je podáván prostaglandin E1, který zlepší okysličení systémového řečiště tím, že udržuje otevřený ductus arteriosus Botalli. Provádí se také balónková septostomie síní. Během prvních 2 týdnů života pak proběhne **korektivní operace**:

- **anatomická korekce** (arteriální switch) je metodou volby. Chirurgicky vrátíme transponované tepny na své místo. Je to ale velmi náročný výkon, zahrnuje i přenos koronárních tepen do budoucí aorty. Je nutné ho provést hned v prvních dnech života. Funkční výsledek je výborný, dlouhodobé zkušenosti zatím chybí.
- **Rastelliho korekce** je indikována při transpozici s defektem septa a stenózou plicnice (není pro anatomickou korekci vhodná). Defekt septa se uzavře tak, že z LK jde krev do posunuté aorty a z PK a plicnice se cesta nahradí lidským cévním transplantátem, který se musí během života měnit.
- **funkční korekce** se dnes již tolik neprovádí. Principem je síňová korekce (operace dle Mustarda nebo Senninga) – žilní přítok do síní je pomocí tunelů převeden do protilehlých komor. Krev z horní a dolní duté žíly je směřována na mitrální chlopuň a následně do levé komory a plicnice, krev z plicních žil je směřována na trikuspidální chlopuň a následně do pravé komory a aorty. Anatomie srdce je transpoziční (z PK jde aorta, z LK jde plicnice). Prováděla se ve stáří 3–8 měsíců. Bezprostřední funkční výsledek je výborný, ale dlouhodobě je to horší. Někdy dochází ke ztrátě sinusového rytmu a k různým arytmiím, které mohou vést k náhlé smrti. Funkce PK se zhoršuje a začíná selhávat (nestačí na to).

**Přirozený průběh:** bez operace je velmi nepříznivý, většina umírá v prvních dnech života.

## Odkazy

### Transpozice velkých cév

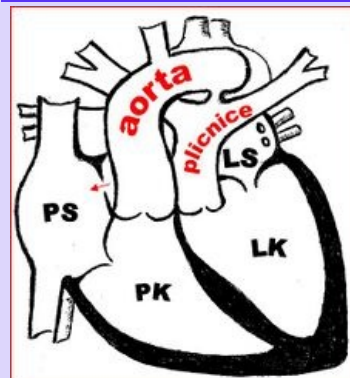


Schéma transpozice

**Popis** odstup hlavních tepen ze špatných komor, plicní a systémový oběh je paralelní

**Diagnostika** ECHO

**Prognóza** slučitelné se životem pouze při defektu septa nebo otevřeném ductus arteriosus Botalli

#### Klasifikace a odkazy

**MKN** Q20.3 (<https://mkn10.uzis.cz/prohlizec/Q20.3>)

**Medscape** 900574 (<https://emedicine.medscape.com/article/900574-overview>)

**MeSH ID** D014188 (<https://www.medvik.cz/bmc/link.do?id=D014188>)

**MedlinePlus** 001568 (<https://medlineplus.gov/ency/article/001568.htm>)

## Související články

- Vrozené srdeční vady
- Získané srdeční vady

## Externí odkazy

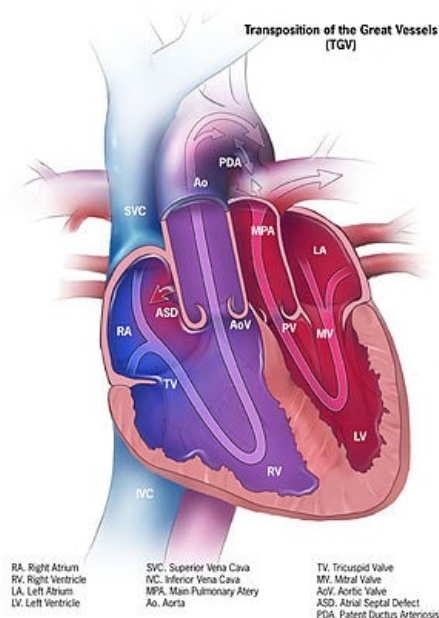
- Transposition of great arteries (YouTube video) (<https://www.youtube.com/watch?v=FGPEua3iBVY>)

## Zdroj

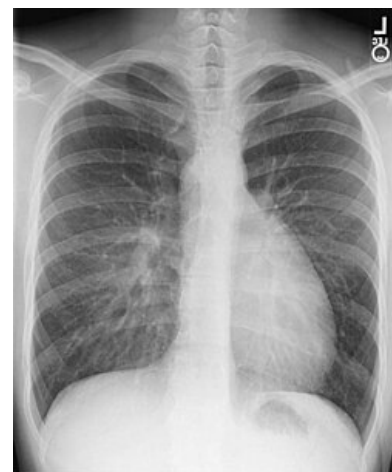- BENEŠ, Jiří. *Studijní materiály* [online]. ©2007. [cit. 2009]. <<http://www.jirben.wz.cz/>>.

## Použitá literatura

- TASKER, Robert C., Robert J. MCCLURE a Carlo L. ACERINI. *Oxford Handbook of Paediatrics*. 1. vydání. Oxford : Oxford University Press, 2008. s. 249. ISBN 978-0-19-856573-4.
- VANĚK, Ivan, et al. *Kardiovaskulární chirurgie*. 1. vydání. Praha : Karolinum, 2003. 236 s. ISBN 8024605236.



Traspozice velkých cév, defekt síňového septa a průchozí *ductus arteriosus Botalli*



RTG: transpozice velkých tepen