

Trigonum caroticum

- **Kraniálně:** venter posterior m. digastrici,
- **kaudálně:** venter superior m. omohyoidei,
- **laterálně:** m. sternocleidomastoideus.

Kraniálně přechází do parafaryngového prostoru, kaudálně pokračuje do trigonum scalenovertbrale. Krajina je překrytá platysmou, zde se větví n. transversus colli, v. retromandibularis se spojuje s v. facialis a ústí do v. jugularis interna pod lamina superficialis fasciae cervicalis, kolem v. jugularis interna jsou nodi lymphatici profundi superiores.

Obsah:

- **a. carotis communis** – mediálně od v. jugularis interna;
- **a. carotis interna** – dorzolaterálně;
- **a. carotis externa** – ventromediálně – větve a. thyroidea superior, a. lingualis, a. facialis, a. pharyngea ascendens, a. occipitalis;
- **v. jugularis interna** – za a. carotis communis;
- **radix superior anae cervicalis profundae** – vlákna plexus cervicalis jdoucí spolu s n. hypoglossus. Spojením s radix inferior vytvoří ansa cervicalis profunda;
- **n. vagus** – probíhá mezi a. carotis interna a communis a v. jugularis interna dorzálně, tvoří nervově-cévní svazek krční;
- **n. laryngeus superior** – odstupuje z n. vagus v horní části, běží mediálně a kaudálně;
- **n. hypoglossus** – arcus nervi hypoglossi kraniálně mezi v. jugularis interna a a. carotis interna ;
- **v. commitans n. hypoglossi** – tenká žíla provázející n. hypoglossus;
- **truncus sympaticus** – v prevertebrálním listu krční fascie;
- **ganglion cervicale superius et medium** – součásti truncus sympaticus;
- **glomus caroticum** – leží na bifurkaci a. carotis communis, větve z krčního sympatiku, n. glossopharyngeus, n. vagus;
- **n. accessorius**;
- **nodi lymphatici cervicales profundi**;
- **glandula thyroidea**;
- **Béclardův úhel** – zadní bríško digastriku, velké rohy jazyky – prochází a. lingualis.

Odkazy

Související články

- Trigonum submandibulare
- Musculus sternocleidomastoideus
- Musculus omohyoideus
- Musculus digastricus

Externí odkazy

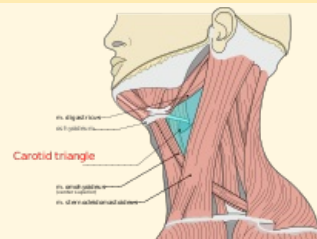
- HORKÝ, Drahomír a Květoslava NOVÁKOVÁ. *Morfologie orofaciálního systému pro studenty zubního lékařství* [online] . 2. vydání. Publikováno online. 2011. Dostupné také z <<http://mefanet.upol.cz/clanky.php?aid=58>>. ISBN 978-80-244-2702-7.

Použitá literatura

- GRIM, Miloš a Rastislav DRUGA, et al. *Základy anatomie, 5. Anatomie krajiny těla*. 1. vydání. Praha : Galén, 2002. 119 s. ISBN 978-80-7262-179-8.

Trigonum caroticum

karotický trojúhelník



Modře vyznačené trigonum caroticum

Ohraničení m. sternocleidomastoideus laterálně

Ohraničení venter posterior

kraniálně m. digastrici

Ohraničení venter superior

kaudálně m. omohyoidei

Navazuje na parafaryngový prostor

Přechází v trigonum scalenovertbrale

Obsah a. carotis communis, a. carotis int. et ext., v. jugularis int., radix sup. anae cervicalis prof., n. vagus, n. laryngeus sup., n. hypoglossus, v. commitans n. hypoglossi, truncus sympaticus, ggl. cervicale sup. et med., glomus caroticum, n. accessorius, nodi lymphatici cervicales prof., glandula thyroidea

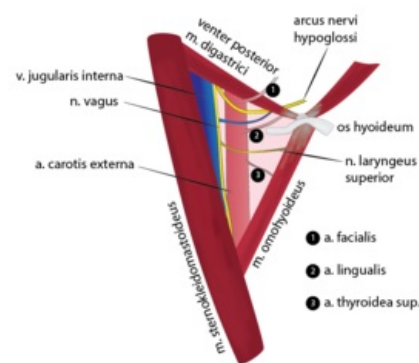


Schéma trigonum caroticum

