

# Trombóza

**Trombóza** je definována jako **intravitální srážení krve v cévách a srdci**.

- **Trombus** je *intravitálně* vzniklá krevní sraženina (makroskopicky: tuhá, matný povrch, pevně lne ke stěnám cévy).
- **Cruor** je *posmrtně* vzniklá krevní sraženina (makroskopicky: poddajná, lesklý povrch, lze snadno oddělit od stěny).
- **Koagulum** je obecný název pro sraženinu, sraženina vzniklá mimo organismus (např. po odběru ve zkumavce).<sup>[1]</sup>

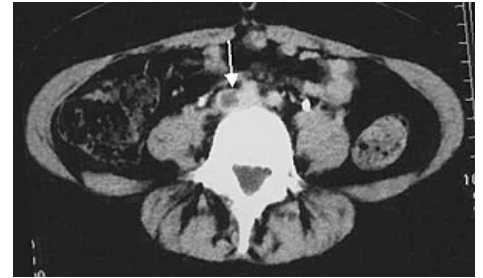## Rozdělení trombů

Podle velikosti rozlišujeme:

1. **obturující** – zcela ucpává postiženou cévu (nachází se v žilách);
2. **nástěnný** – ucpává cévu pouze částečně (nachází se v srdci a v aortě).

Podle makro- a mikroskopického vzhledu rozlišujeme:

1. **červený** (stagnační – vzniká ve stagnující krvi) – vlákna fibrinu + erytrocyty, téměř vždy obturační, v žilách dolních končetin;
2. **bílý** (fluxní – vzniká v proudící krvi) – vlákna fibrinu + leukocyty (polymorfonukleáry) + trombocyty, zejména na okrajích srdečních chlopní a v místech rychlého proudění krve (aorta a tepny);
3. **smíšený** – fibrin + erytrocyty + leukocyty – vzniká z bílého trombu usazováním erytrocytů (lišty destiček s fibrinem a leukocyty, mezi nimiž jsou pásy erytrocytů – *korálový trombus*, u trombů vzniklých v aneuryzmatech může být vrstvení koncentrické – *vrstvený trombus*);
4. **destičkový** – fibrin + trombocyty – mikroskopický, je ve venulách a sinusoidách;
5. **hyalinní** – fibrin + trombocyty – mikroskopický, je v kapilárách, hlavně CNS, plic a ledvin při šoku, některých infekcích, popáleninách apod.

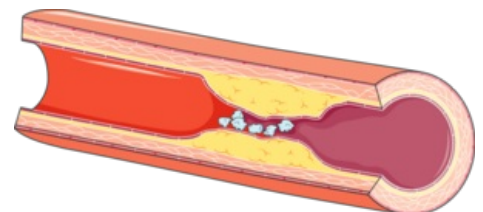


Trombóza společné pánevní tepny (CT)

## Patogeneze trombózy

Trombóza vzniká při porušené rovnováze mezi hemokoagulací a fibrinolýzou (převládne-li hemokoagulace, vzniká trombóza, převládne-li fibrinolýza, vzniká krvácivost = hemoragická diatéza). Uplatňují se tři základní faktory (*Virchowova trias*):

1. **zpomalení krevního proudu** (žíly dlouhodobě imobilizovaných, ouška selhávajícího srdce, aneuryzmata, venostáza);
2. **poškození cévní stěny** (zejména endotelu – aktivace faktoru XII při styku s negativně nabitým kolagenem, příčinou ateroskleróza, vpichy, šití, endokarditida, flebitida + arteriitida, infarktové ložisko);
3. **změna složení krve** (zvýšená viskozita krve – zvýšený hematokrit).



Trombóza v důsledku aterosklerózy

**Aktivace faktorů látkami:**

- *Exogenními* – hormonální antikoncepce (estrogeny), endotoxiny a jiné bakteriální produkty vyvolávající DIC;
- *Endogenními* – uvolněné z nádorů nebo z poškozených tkání (tromboplastin, mediátory zánětu).

## Důsledky trombózy

- V **tepších** – ischemie;
- V **žilách** – venostáza.

## Další osud trombu

1. **Organizace trombu** – cévní stěna pod trombem trpí hypoxií a podléhá nekróze, která je likvidována reparativním zánětem (podél vláken fibrinu prostupují cévy a fibroblasty, tj. granulační tkáň – trombus se organizuje granulační tkáň, výsledkem je ztlustění cévní stěny pod trombem).
2. **Pokračující trombóza** se vyznačuje pokračujícím narůstáním trombu v nefixovaném úseku.
3. Odtržení trombu s jeho následným vmetením (embolizací) do některé cévy se nazývá **trombembolie** (ze žil dolních končetin a z pravého ouška do plicnice, z levého ouška do mozku, renálních a mezenterických tepen, do tepen dolních končetin – **ICHDK** vyvolána buď přímo trombózou nebo trombembolií), jednalo-li se o rozpad

infikovaného trombu při hnisavé tromboflebitidě, vzniká *periferní pyémie*, v případě vegetací u infekční endokarditidy vzniká *centrální pyémie*.


4. **Druhotná změna** je zvápenatění trombu v žilách – *flebolith*.

5. **Puriformní změknutí** – centrální oblasti trombu podléhají lýze (navozené leukocyty) a mění se ve hmotu podobnou hnisu. (trombus pak připomíná váček naplněný hnisem, avšak o pravý hnis nejde; v případě hnisavé flebitidy s nasedající trombózou a infikováním trombu dochází k jeho hnisavému rozpadu – jsou přítomny bakterie.), jsou-li v něm erytrocyty, rozpadem dochází k jeho odbarvování.

6. **Hyalinizace trombu** – bobtnání fibrinových vláken ve starších nástěnných trombech, takováto vlákna pak tvoří s ostatními součástmi trombu homogenní masu (odbarvení + ztuhnutí).

7. **Rekanalizace** v obturačním trombu (kapiláry granulační tkáně pocházející z cév adventicie tvoří spojky mezi cévními úseky oddělenými trombem).

## DIC (diseminovaná intravaskulární koagulace)

 *Podrobnější informace naleznete na stránce Diseminovaná intravaskulární koagulace.*

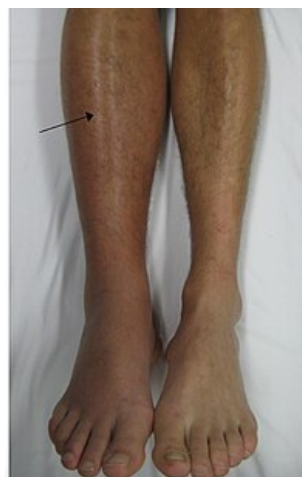- Definice: **spuštění hemokoagulační kaskády, která vyčerpáním koagulačních faktorů vede ke zvýšené krvácivosti (konsumpční koagulopatie).**

Fyziologicky je srážení krve pouze lokální proces v místě poškození, při DIC je vyvolávající moment takový, že dochází k současnému srážení krve na různých místech (i nenarušených) cévního řečiště, jeho příčinou je patologická přítomnost **tkáňového faktoru** (faktor III – **tkáňový tromboplastin**), který je kofaktorem faktoru VII – vazbou faktoru III na faktor VII vzniká VIIa a ten za přítomnosti vápníku aktivuje faktor X a tím je spuštěna hemokoagulační kaskáda. Zdrojem tkáňového faktoru (III – tkáňového tromboplastinu) mohou být:

- **Buňky z jiných tkání než z krve**, které se dostanou do krve např. během porodu (embolie plodové vody), při rozsáhlých poraněních, operacích nebo s proniknutím nádorových buněk do cirkulace).
- **Patologické krevní buňky** při myelo- a lymfoproliferativních chorobách, které mohou obsahovat tkáňový faktor ve svých membránách.
- **Aktivované endotelie a monocyty** (endotoxinem, systémovým zánětem), které mohou začít exprimovat ve své buněčné membráně tkáňový faktor.
- Cytoplazmatický tkáňový faktor uvolněný z **hemolyzovaných erytrocytů**.

Vznikají mikrotromby v kapilárách hlavně parenchymatózních orgánů (játra, ledviny, plíce), ale i v myokardu a mozku – následná ischemie vede k insuficienci postižených oblastí až k multiorgánovému selhání. Současně dochází k vyčerpání koagulačních faktorů a destiček (**konsumpční koagulopatie**) a zvýšení fibrinolýzy (projev se zvýšením degradačních produktů fibrinu, zejména **D-dimerů**, které lze stanovit specifickými protilátkami, koncentrace fibrinogenu je významně snížena), což vede k četným krvácením (dásně a GIT, hematurie, epistaxe, tvorba hematomů, krvácení z operačních ran a vpichů po injekcích, krvácení do vnitřních orgánů vč. krvácení do mozku).

Mortalita činí asi 40 %.



Hluboká žilní trombóza

## Odkazy

### Související články

- Destičková zátka
- Embólie
- Trombocyty
- Poruchy koagulace
- Hemostáza

### Reference

1. POVÝŠIL, Ctibor. *Místní poruchy krevního oběhu* [přednáška k předmětu Patologie, obor všeobecné lékařství, 1. lékařská Univerzita Karlova]. Praha. 3.11.2015.

### Použitá literatura

- PASTOR, Jan. *Langenbeck's medical web page* [online]. [cit. 2010-03-06]. <<http://langenbeck.webs.com>>.
- POVÝŠIL, Ctibor. *Místní poruchy krevního oběhu* [přednáška k předmětu Patologie, obor všeobecné lékařství, 1. lékařská Univerzita Karlova]. Praha. 3.11.2015.

