

Typické rozštěpy obličeje

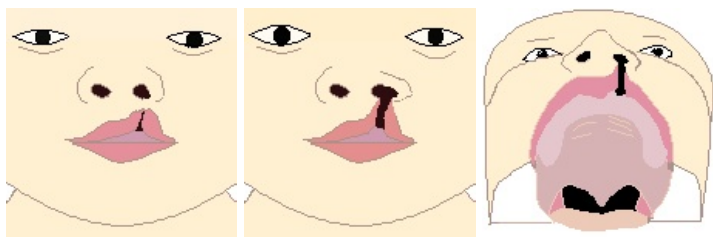
Typické rozštěpy obličeje jsou mnohonásobně častější, než atypické. Nejzávažnější jsou rozštěpy celkové.

První genetická skupina

- rozštěpy rtu, rtu + čelisti, rozštěpy celkové
- jedno- / oboustranné
- úplné / neúplné
- častěji levostranné

Rozštěp rtu

- **naznačený** – malý zářez na hranici retní červeně v místě 2. horního řezáku
- **neúplný** – ret rozpolcen do různé výšky
- **úplný** – postihuje celý ret vč. prahu nozdry

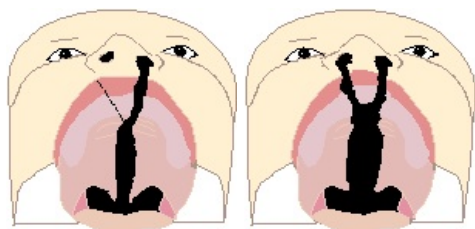


Rozštěp rtu a čelisti

- čelist může být rozštěpena od zářezu na čelisti až po úplný rozštěp čelisti do foramen incisivum
- u oboustranného bývá předsunuta mezičelist

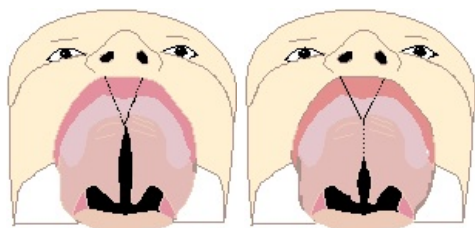
Rozštěp celkový

- nejtěžší formou I. genetické sk.
- postižen ret, čelist i patro
- **jednostranný**: deformace alveolárního oblouku
- **oboustranný**: silně předsunutá mezičelist, deprese obou postranních segmentů, nosní kožní přepážka chybí



Druhá genetická skupina

- izolované rozštěpy patra
 - **částečný** – jen měkké patro
 - **úplný** – postiženo tvrdé i měkké patro (mnohdy až do foramen incisivum)
 - **submukózní** – rozestoupené svaly měkkého patra kryté intaktní duplikaturou sliznice + rozštěp uvuly



Mikroformy rozštěpů

- u obou genetických sk.; dispozice k vlastním rozštěpům u potomstva

- asymetrický pokles nosního křídla
- jizva a kolobom horního rtu
- deformace alveolárního oblouku
- atypie tvaru + postavení postranních řezáků
- rozštěp uvuly + gotické patro

Odkazy

Související články

- Rozštěpy obličeje
- Atypické rozštěpy obličeje
- Dutina ústní
- Dutina nosní

Externí odkazy

Použitá literatura

- MĚŠŤÁK, Jan, et al. *Úvod do plastické chirurgie*. 1. vydání. Praha : Univerzita Karlova v Praze - Nakladatelství Karolinum, 2005. 125 s. ISBN 80-246-1150-3.