

Vývoj mezogastria

- Žaludek je k tělním stěnám připojen **ventrálním a dorzálním mesogastriem** → díky rotaci žaludku rotují i tyto závěsy,
 - **Dorsální mezogastrium** se původně nachází ve střední rovině těla; je taženo doleva → za žaludkem tak vzniká **bursa omentalis** (cavum peritonei minus),
 - ventrální mesogastrium je taženo doprava → v 5. týdnu zde vzniká základ **sleziny** z mesodermu, který proliferuje mezi listy dorsálního mesogastria,
- s postupující rotací žaludku se zadní mesogastrium prodlužuje a část mezi slezinou a zadní střední čarou se nakonec přiloží k zadní tělní stěně; dochází ke spojení s parietálním peritoneem,
 - zadní list mesogastria a peritoneum parietale v místě dotyku zanikají,
 - slezina zůstává v peritoneální dutině.
 - **Závěsy sleziny:**
 - **ligamentum lienorenale** – spojuje slezinu se zadní stěnou tělní v oblasti levé ledviny,
 - **ligamentum gastrolienale** – připojuje slezinu k žaludku,
- přiložením zadního mesogastria k zadní stěně tělní je dána definitivní poloha slinivky břišní → je uložena **retroperitoneálně**, cauda pancreatis zasahuje do dorsálního mezogastria,
 - slinivka je peritoneem kryta jen na své přední straně a stává se z ní **sekundárně retroperitoneální orgán**,
- zadní mesogastrium (po rotaci uloženo kaudálně) dává vzniknout vakovité duplikatuře svého dvojlistu – **omentum majus**,
 - zasahuje před colon transversum a kličky tenkého střeva,
 - později se vnitřní vrstvy duplikatury spojují → vzniká jednoduchý dvojlist odstupující od curvatora major,
 - zadní plocha tohoto dvojlistu se přiloží na závěs colon transversum a srůstá s ním i s viscerálním peritoneem → vzniká **ligamentum gastrocolicum**,
- ventrální mesogastrium je derivátem mezodermu septum transversum.
 - Septum transversum se vrůstáním jater ztenčuje – vytváří peritoneum jater, ligamentum falciforme hepatis a omentum minus.
 - Okraj ligamentum falciforme obsahuje v. umbilicalis, po narození obliteruje za vzniku lig. teres hepatis
 - Ligamentum hepatoduodenale (volný okraj omentum minus) obsahuje portální triás – ductus choledochus, vena portae a arteria hepatica propria
 - Obsahuje také ventrální ohraničení foramen epiploicum (foramen Winslowi), které spojuje bursu omentalis se zbytkem peritoneální dutiny.

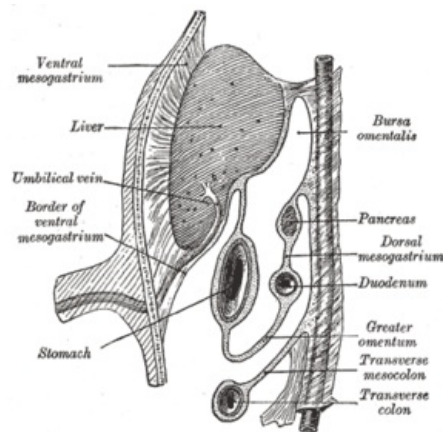
Odkazy

Související články

- Vývoj trávicího ústrojí
- Vývoj jícnu
- Vývoj žaludku
- Vývoj jater a žlučníku
- Vývoj duodena
- Vývoj střeva

Použitá literatura

- SADLER, Thomas W.. *Langmanova lékařská embryologie*. 10. vydání. Praha : Grada Publishing, a.s., 2011. 414 s. s. 237 - 244. ISBN 978-80-247-2640-3.
- MOORE, Keith L a T.V.N PERSAUD. *Zrození člověka : Embryologie s klinickým zaměřením*. 1. vydání. 2000. 564 s. ISBN 80-85866-94-3.



Embryo v osmi týdnech: vzniká bursa omentalis