

Vena cava inferior

Vena cava inferior neboli **dolní dutá žíla** je velká žíla, která odvádí odkysličenou krev z dolní poloviny těla do pravé síně srdeční.

Průběh

Tato žíla vzniká soutokem **vena iliaca communis** obou stran. Běží za břišní dutinou podél páteře, je uložena retroperitoneálně. Vlevo od ní probíhá aorta, kaudálně těsně při ní, kraniálně se od sebe cévy oddalují. Její průsvit se postupně zvětšuje ze 2 na 3 centimetry. Prochází za játry v *sulcus venae cavae* a dále skrz bránici ve *foramen venae cavae*. V této žíle nejsou chlopně.

Před dolní dutou žílou se nachází v kraniokaudálním pořadí *foramen epiploicum*, *caput pancreatis*, *pars horizontalis duodeni* a *radix mesenterii*. Dorsálně od žíly můžeme nalézt pravostranné větve břišní aorty a *truncus sympathicus dexter*.

Přítoky

Přítoky *vena cava inferior* lze dělit na parietální a viscerální.

Parietální přítoky

Mezi parietální přítoky řadíme:

- *vv. iliaca communes*,
- *vv. lumbales*,
- *vv. phrenicae inferiores* a
- *v. sacralis mediana*.

Viscerální přítoky

Žíly vedoucí krev z párových orgánů dutiny břišní vedou krev přímo do dolní duté žíly, zatímco krev z nepárových orgánů putuje portálním oběhem cestou *vena portae* do jater a přes *vv. hepaticae* do *vena cava inferior*. Kromě *vv. hepaticae* jsou tedy všechny viscerální přítoky párové.

Mezi tyto přítoky patří ***v. testicularis/v. ovarica***, které zajišťují odtok z pohlavních žláz (žíly levé strany obvykle ústí do *v. renalis*). Dalším přítokem je ***v. renalis* a *vv. suprarenales*** (*v. suprarenalis sin.* obvykle ústí také do *v. renalis*).

Vena cava inferior anastomosuje s *v. azygos* a venózními plexy podél míchy.

Žilní spojky mezi řečišti *vena cava inferior* a *vena cava superior* se nazývají **kavokavální anastomózy**.

Odkazy

Související články

- Kavokavální anastomózy
- Portokavální anastomózy
- Vena cava superior
- Žíly

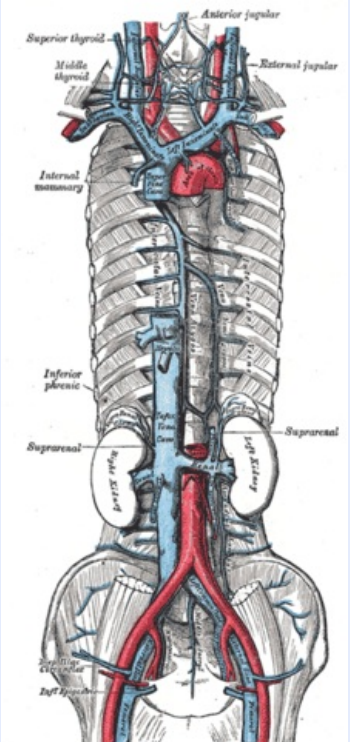
Externí odkazy

- Vena cava inferior (česká wikipedie)
- Inferior vena cava (anglická wikipedie)

Použitá literatura

- PETROVICKÝ, Pavel, et al. *Anatomie s topografií a klinickými aplikacemi*. 1. vydání. Martin : Osveta, 2001.

v. cava inferior
dolní dutá žíla



Vena cava inferior

TA A12.3.09.001 (<https://ifa.unifr.ch/Public/EntryPage/TA98%20Tree/Entity%20TA98%20EN/12.3.09.001%20Entity%20TA98%20EN.htm>)

Přítoky vv. lumbales, v. ovarica dx. či v. testicularis dx., vv. renales, v. suprarenalis dx., vv. hepaticae, vv. phrenicae inf.

560 s. sv. 2. ISBN 80-8063-047-X.

- ČIHÁK, Radomír. *Anatomie III.* 2., upr. a dopl. vydání. Praha : Grada Publishing, spol. s. r. o., 2004. 673 s. s. 149–150. ISBN 80-247-1132-X.