

Vena jugularis interna

Vena jugularis interna (*vnitřní hrdeční žíla, VJl*) je nejdůležitější žíla oblasti hlavy a krku.

Průběh

Tato žíla začíná slepým rozšířením pod lební bazí – **bulbus venae jugularis superior**, do kterého se z foramen jugulare vlévají hlavní nitrolebeční přítoky. Žíla sestupuje jako 8–16 mm široký kmen v nervově-cévním svazku krčním. Probíhá pod *m. sternocleidomastoideus* dorsolaterálně od *a. carotis interna* a dále laterálně od *a. carotis communis*. Vzácně může být karotida dorsálně od VJl.^[1] Kaudálně se žíla rozšiřuje, čímž vzniká **bulbus venae jugularis inferior** – vřetenovité rozšíření, nad kterým může být v žíle chlopeň. Žíla se v **angulus venosus dx. et sin.** slévá s *vena subclavia*, čímž vzniká *vena brachiocephalica*. Do těchto soutoků se vlévají hlavní mízní kmeny.

Přítoky

Žíla sbírá krev z lebeční dutiny a z lebečních stěn, z vnitřního ucha, z očníce a infratemporální jámy, z obličeje, měkkých pokrývek lebečních, čelní a temporální krajiny, z jazyka, z thyroidey a z hrtanu. Přijímá i tedy část žil jdoucích podél větví *a. subclavia*. Její přítoky jsou v přibližném kraniokaudálním pořadí následující:

- *venae cerebri* - povrchové a hluboké mozkové žíly
- *venae meningae* - žíly tvrdé pleny
- *sinus durae matris*
- *venae diploicae* - žíly z kostí lebeční klenby
- *venae labyrinthi* - žíly z vnitřního ucha
- *venae emissariae* - spojky intrakraniálních a extrakraniálních žil
- *vena ophtalmica* - sbírá krev z oka a očníce
- *plexus pterygoideus* cestou *vena retromandibularis*
- *venae pharyngeae* - sbírají krev z žilní pleteně hltanu (plexus pharyngeus)
- *vena facialis* - sbírá krev z obličejových částí lebky
- *vena lingualis* - sbírá krev z jazyka
- *venae thyroideae superiores* - sbírají krev z horních částí štítné žlázy a hrtanu a podílejí se na vytvoření společných žilních kmenů truncus thyrolingualis nebo truncus thyrolinguofacialis
- *vena thyroidea media* - sbírá krev ze středních částí štítné žlázy
- *vena temporalis superficialis* - sbírá krev z čelní, spánkové a temenní krajiny

Centrální žilní katetrizace

Vena jugularis interna je jedním ze základních přístupů pro zavedení CŽK. Při kanylacích na levé straně, kde do *angulus venosus* ústí *ductus thoracicus*, může dojít k významnějším únikům lymfy. Oproti kanylaci *v. subclavia* je technika bezpečnější z hlediska vzniku pneumothoraxu, avšak je zde při zavádění katetru těžší orientace a pro pacienta je takto zavedená kanyla méně komfortní.^[1]

 Podrobnější informace naleznete na stránce *Centrální žilní katetr*.

Odkazy

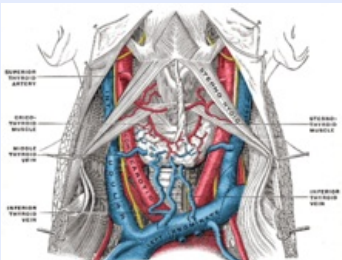
Související články

- Žíly
- Vena brachiocephalica
- Vena cava superior

Reference

1. Studijní materiály LF3 pro anesteziologii (http://old.lf3.cuni.cz/studium/materialy/anesteziologie/Skripta_AR_cast_5.doc)

Vena jugularis interna
Vnitřní hrdeční žíla



TA A12.3.00.001 (<http://ifaa.unifr.ch/Public/EntryPage/TA98%20Tree/Entity%20TA98%20EN/12.3.00.001%20Entity%20TA98%20EN.htm>)

Pokračuje z sinus sigmoideus

Vlívá se do angulus venosus dx. et sin

Soutok s v. subclavia ve
v. brachiocephalica

Použitá literatura

- ČIHÁK, Radomír a Miloš GRIM. *Anatomie 3.* 2., upr. a dopl vydání. Praha : Grada, 2004. 673 s. sv. 3. ISBN 80-247-1132-X.
- HUDÁK, Radovan, et al. *Memorix anatomie.* 2. vydání. Praha/Kroměříž : Triton, 2013. s. 295. ISBN 978-80-7387-712-5.