

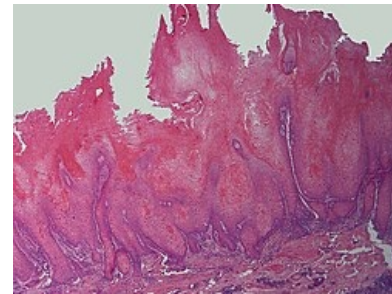
Verukózní karcinom

Verukózní karcinom (*Carcinoma verrucosum*) je vysoce diferenciovanou variantou spinocelulárního karcinomu kůže, který se vyznačuje pomalým růstem a bradavičnatým povrchem.

Patří mezi invazivní karcinomy, ale má velmi malou tendenci k metastazování.

Epidemiologie

Vyskytuje se hlavně u starších pacientů v oblastech s jizvami, chronických ran a při chronické žilní insuficienci. V některých případech je prokázána asociace s HPV 6 a 11.



Carcinoma verrucosum

Klinický obraz

Rozlišují se čtyři formy, převážně dle lokalizace.

	Klinický obraz	Výskyt
1. Epithelioma cuniculatum	Velký květákovitý útvar prostoupený tunely a kryptami, později se dá z útvaru vytlačit mazlavý materiál. Může dojít až k poškození metatarzálních kostí.	Nejčastěji u starých mužů na ploších nohou.
2. Papillomatosis cutis carcinoides (Kožní verukózní karcinom)	Ohraničená ložiska až velikosti dlaně s hyperkeratózou a květákovitými vegetacemi, které se léta nehojí.	Na bérkách v místech s CHŽI nebo v okolí vředů.
3. Floridní orální papilomatóza	Na sliznici leukoplakická ložiska s papilomatózním povrchem. Může prorůst až do mandibuly a způsobovat potíže při jídle a mluvení. Predispozičně působí špatná ústní hygiena, alkoholismus, tabakismus.	Povrch dutiny ústní, rty, larynx.
4. Obrovské kondylomy (Buschkeho-Löwensteina)	Šedivé až růžové přisedlé květákovité útvary. Chovají se velmi invazivně.	Na penisu, vulvě a perianogenitálně.

Diagnóza

Histologická. Jedná se o asymetricky proliferující útvar do epidermis. Obsahuje rohovinou naplněné krypty.

Terapie

Chirurgická léčba je nutná. Doplnuje se o radioterapii, chemoterapii, laserovou destrukci nádoru, popř. celkovou léčbu retinoidy, interferony.

Odkazy

Související články

- Maligní kožní nádory: Melanom | Bazocelulární karcinom | Spinocelulární karcinom
- Benigní kožní nádory
- Prekancerózy v dermatologii

Použitá literatura

- ŠTORK, Jiří, et al. *Dermatovenerologie*. 1. vydání. Praha : Galén, Karolinum, 2008. 502 s. ISBN 978-80-7262-371-6.