

# Vyšetření hrudníku (pneumologie)

Vyšetření hrudníku z pohledu pneumologa zahrnuje vyšetření **pohledem**, kde si všímáme především abnormálních tvarů hrudníku a typu dýchání. Dále vyšetření **pohmatem**, kde zkoumáme hrudní chvění a pleurální tření. **Poklepem**, kde srovnáváme symetrii poklepu (zjišťujeme patologická ztemnění či poklep hypersonorní) a topografické vymezení plic. Dále vyšetřujeme hrudník **poslechem**, kde hodnotíme dýchání sklípkové a trubicové – zaměřujeme se především intenzitu dýchacích šelestů, poměr inspiria a expiria a přítomnost vedlejších dýchacích šelestů. Poslechem dále vyšetřujeme hrudní hlas.

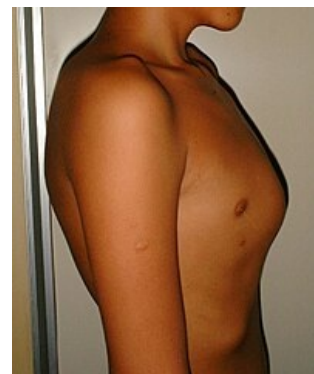## Pohled

Při vyšetření pohledem si všímáme tvaru, deformit, dýchacích pohybů a měkkých částí. Tvar hrudníku se během růstu a dospívání mění. Normální hrudník je oboustranně symetrický.

## Tvar

Rozeznáváme tyto tvary:

- **Soudkovitý** (emfyzematózní) – nalézáme u obstrukční plicní nemoci, kdy je ztížené exspirium a hrudník se nachází v inspiračním postavení. Všechny průměry zvětšeny (hlavně předozadní), sternum vyklenutější, páteř kyfotická.
- **Pectus carinatum** (ptačí) – hrudník zploštělý ze stran, zvětšený předozadní rozměr, sternum vysunuto dopředu, např. u *rachitis*.
- **Pectus infundibuliforme, pectus excavatum** (nálevkovitý) – 2 formy: vpáčená dolní část sternu (nálevka) nebo vpáčené celé sternum (člunek).
- **Kyfoskoliotický** – kyfóza a skolióza hrudní páteře.
- **Deformity** – nejčastěji následky onemocnění plic nebo pohrudnice (srůsty po prodělaných zánětech). Významnou deformitu můžeme pozorovat u nemocných s vrozenou srdeční vadou či vadou vzniklou v časném dětství. Vyklenuté srdce vytváří tlak na hrudní stěnu, který vytváří pahrbek také zvaný jako *vousŕ* [vusýr].



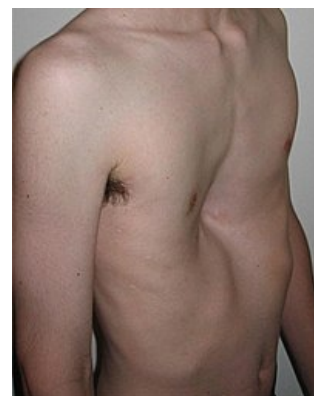
Pectus carinatum

## Dýchací pohyby

U dýchacích pohybů sledujeme typ dýchání, symetrii a dýchací frekvenci (fyziologicky 16–20 dechů/min).<sup>[1]</sup> Při normálním dýchání (**eupnoe**) se účastní obě poloviny hrudníku současně a stejně vydatně. U mužů pozorujeme spíše abdominální typ dýchání (hlavně pohyby bránice), u žen dýchání kostální (zvedání a klesání žeber).

Frekvenci dýchání může ovlivnit onemocnění plic, srdce, CNS, chudokrevnost či toxické a metabolické vlivy.

Zrychlené dýchání nazýváme **tachypnoe**. Vyskytuje se při rozrušení, zvýšené tělesné teplotě, či zvýšené námaze. Prohloubené dýchání nazýváme hyperpnoe. Zpomalené dýchání (**bradypnoe**) nacházíme u pacientů s depresí, u pacientů pod vlivem některých léků, či u pacientů se zvýšeným intrakraniálním tlakem. Jako **dyspnoe** je označována dušnost. Dočasná zástava dechu se nazývá **apnoe**.



Pectus excavatum

## Cheyneovo-Stokesovo dýchání

Nacházíme ho u srdečního selhání, urémie, těžké pneumonie, při zvýšení nitrolebního tlaku (např. u CMP).

 *Podrobnější informace naleznete na stránce Cheyneovo-Stokesovo dýchání.*

## Biotovo dýchání

U meningitid a encefalitid, kdy je snížena dráždivost dýchacího centra.

 *Podrobnější informace naleznete na stránce Biotovo dýchání.*

## Kussmaulovo dýchání (acidotické)

Bývá přítomno tachypnoe a hyperpnoe. Nejčastěji se s ním můžeme setkat při diabetickém komatu (zvýšené množství ketolátek) a metabolické acidóze.

 *Podrobnější informace naleznete na stránce Kussmaulovo dýchání.*

## Vzdychavé

Typické pro neurocirkulační astenii, prohloubený vdech s často prodlouženým expiriem. Pacient má pocit, že se nemůže nadechnout.

## Ortopnoe

Vynucená poloha pro dýchání. Nejčastěji ji nalézáme u pacientů a plicním či srdečním onemocněním. Je to poloha v sedě nebo v polosedě, ruce se opírají o podložku, nohy jsou spuštěné. U kardiaků se snižuje žilní návrat do pravé síně.

 *Podrobnější informace naleznete na stránce Ortopnoe.*

## Dýchání s prodlouženým expiriem

Typické pro pacienty trpící astmatem, chronickou bronchitidou a obstrukční plicní chorobou.

Další pozornost by měla být věnována nádorům vycházejícím z měkkých tkání, popřípadě z chrupavek a kostí. Dbáme také na vyšetření prsu, kde může docházet k rakovinnému bujení (především u žen, ale také u mužů!).

## Pohmat

U pohmatu sledujeme rezistence, bolestivost, hrudní chvění, pleurální tření (záněty pohrudnice).

### *Fremitus pectoralis*

Neboli hrudní chvění. Vyšetřujeme pomocí obou dlaní, které přiložíme na souměrná místa na hrudníku, která porovnáváme. Pacienta vyzveme, aby vyslovoval nahlas například číslovky (1, 2, 3).

- **Zesílení** hmatáme nad infiltrovanou tkání, jako např. u pneumonie.
- **Zeslabení až vymizení** bývá při pohrudničním výpotku, pneumotoraxu, při srůstech, dále při ucpání bronchu nádorem či cizím tělesem s následnou atelektázou.

### Pleurální tření

Vyskytuje se při zánětu pohrudnice. Pokud je přítomné, můžeme ho v inspiriu i v expiriu hmatat. Nejlépe hmatné je pleurální tření při dolním okraji plic a v axilárních plochách.

## Poklep

*Poklep je u zdravých osob **plný, jasný, srovnatelný na obou stranách hrudníku.***

Poklep provádíme vzadu i vpředu hrudníku, nejlépe v sedě, popřípadě si vhodně natáčíme ležícího pacienta.

Rozeznáváme několik typů poklepů:

### Srovnávací poklep

Vyklepávání stejných míst na každé straně. Zdravý poklep – je jasný, směrem k bazím je méně jasný.

- Porovnání vpředu – vyklepáváme a oboustranně porovnáváme oblast nadklíčkových jamek, parasternální oblast, medioklavikulární oblast, střední axilární oblast zpravidla od shora dolů.
- Vzadu – vyklepáváme paravertebrálně od sedmého krčního obratle (C7), dále ve skapulární čáře a ve střední axilární čáře, opět směrem dolů.

### Topografický poklep

Vymezení poklepové změny – například poklepového ztemnění, postupujeme kolmo na očekávanou oblast poklepového ztemnění. Topografické stanovení *dolních hranic plic* – vpředu a po stranách se orientujeme podle žeber a mezižeberních prostorů, vzadu podle obratlových trnů.

## Fyziologické hranice plic

Ventrálně – parasternálně – 6. žebro, v medioklavikulární čáře – 6. mezižebří, ve střední axilární čáře – 8. žebro,<sup>[1]</sup>

Dorzálně – ve skapulární čáře 10. žebro, paravertebrálně – trn 10. hrudního obratle vpravo (Th10 P) a trn 11. hrudního obratle vlevo (Th11 L).<sup>[1]</sup>

## Vyklepání bránice

Bránice se pohybuje v rozmezí 4–8 cm v závislosti na dechové fázi. K oboustrannému zmenšení posunu bránice dochází při emfyzému, ascitu, při zvýšeném stavu bránice v těhotenství, při pleuropulmonálních srůstech. Jednostranné zmenšení posunu bránice můžeme vyklepat při přítomnosti jednostranného hrudního pohrudničního výpotku, při pneumotoraxu, při pleuropulmonálních srůstech, při atelektáze dolního laloku plic, při obrně nervus phrenicus, atd.

## Poklepové změny

- **Hypersonorní** – u vzdušných plic, při emfyzému, při přítomnosti vzduchu – pneumotorax.
- **Bubínkový** – při velkém množství vzduchu.
- **Ztemnělý až temný** – při snížené vzdušnosti plic; při zahuštění plicní tkáně – pneumonie, tumor, plicní infarkt, atelektáza; při ztlustění pleury; v přítomnosti tekutiny v pohrudniční dutině – fluidothorax (poklep se mění podle množství výpotku).

## Poslech

Poslech plic (polopatě) - stránka s odkazy na nahrávky poslechových fenoménů

*Za fyziologických okolností je nad plícemi dýchání **sklípkové, čisté, bez vedlejších fenoménů**. Trubicové dýchání je slyšitelné pouze nad jugulem, horním sternem a mezi lopatkami.*

Rozeznáváme:

- Přímý – přiložení ucha na hrudní koš.
- Nepřímý – pomocí fonendoskopu.

Poslechem srovnáváme obě strany, pacient zhluboka dýchá s otevřenými ústy, pokud možno ne hlasitě.

## Základní typy dýchání

### Sklípkové dýchání

Jako při výdechu ústy nastavenými na písmeno *f*, šelest slyšíme po celé inspirium, ale v expiriu jen na začátku – poměr inspirium/expirium = 3:1.

### Trubicové dýchání

Jako při výdechu ústy nastavenými na písmeno *ch*, fyziologické dýchání pro oblast hrtanu a průdušnice, expirační složka je větší než inspirační.

## Změny dýchání

### Zesílené sklípkové dýchání

Při zvýšené ventilaci – např. Kussmaulovo dýchání. Význam má při jednostranném nález u zdravé plíce (hyperventilována), když je druhá plíce postižena například pneumonií nebo u pneumothoraxu a zánětlivém exsudátu druhé plíce.

### Oslabené sklípkové dýchání

Fyziologicky se vyskytuje u obézních osob. Patologicky nacházíme snížené sklípkové dýchání při:

- snížení dýchacích exkurzí, ke kterým může dojít při poranění hrudníku nebo při suché pleuritidě;
- rozsáhlých pleuropulmonálních srůstech;
- výpotku, pneumotoraxu;
- plicním emfyzému (redukce plicních sklípků), kdy je snížena ventilace;
- při obstrukční atelektáze.

### Neslyšné dýchání

U pneumotoraxu, zvýšeném výpotku, či při obstrukční atelektáze, většinou je postižena velká část plic.

### Sklípkové dýchání s prodlouženým expiriem

Auskultujeme u bronchiálního **astmatu**, u **zánětu bronchů a bronchiolů** (odpor v těchto cestách) – spasmus, otok, sekret a u **emfyzému** (ztráta elasticity).

### Patologické trubicové dýchání

Trubicové dýchání tam, kde normálně není přítomno. Například při vyřazení plicních sklípků z dýchání, ale při průchodnosti hlavního bronchu.

- Vyřazení funkce plicních sklípků:
  - vyplnění sklípků – zánětlivý infiltrát při pneumonii, krev při plicním infarktu, nádorová tkáň;
  - stlačení sklípků zvenčí – při výpotku.
- Kompresivní dýchání (bronchovezikulární) – slyšitelné nad horní hranicí středních a velkých výpotků; je způsobeno tlakem výpotku. Jedná se o kombinaci sklípkového a trubicového (slyšitelné hlavně v expiriu) dýchání.

## Vedlejší dýchací šelesty

Vznikají při proudění vzduchu v přítomnosti vazkého nebo vodnatého sekretu v bronších, bronchiolích nebo v alveolech, popřípadě nad pleurou za patologických okolností, také při spazmu bronchů.

## Chropy

### Suché chropy

Obsah vazký, polotekutý (přilnavý ke stěnám). Rozechvění obsahu vzdušným proudem, vzniká tak pískavý nebo vrzavý zvuk. Také může vznikat spasmem bronchů. Vyskytuje se u akutních a chronických bronchitid, u bronchiálního astmatu. V obou dechových fázích jsou slyšet **pískoty** a **vrzoty**. Pískoty spíše slyšíme u astma bronchiale, vrzoty častěji u CHOPN.

### Vlhké chropy

Obsah tekutý až polotekutý. Dělení na chropy malých (chrůpky), středních a velkých bublin. Zvuk vzniká prasknutím bubliny na povrchu tekutiny. Můžeme rozdělit chropy:

- přízvučné – jasné, přichází zblízka; infiltrovaná, dobře vodivá tkáň – př. pneumonie, bronchiektázie,
- a nepřízvučné – temné, přichází z dálky; vzdušná, špatně vodivá tkáň.

### Třaskání

Třaskání, neboli crepitus, je slyšitelné pouze v inspiriu. Jasné, ostré chropy malých bublin tvořící souvislý šum, přirovnání – mnutí vlasů mezi prsty.

Vzniká:

- *fyziologicky* – u lidí dýchajících mělce (např. po chirurgickém výkonu), po několika hlubokých vdeších mizí.
- *patologicky* – při pneumonii, u začínajícího a končícího zápalu plic. Může být u plicního infarktu a u infiltrativní plicní tuberkulózy, také při idiopatické plicní fibróze (suché třaskání).

### Stridor

Stridor je hvízdavý až sípavý fenomén, příčinou je zúžení velkých dýchacích cest, existuje stridor expirační nebo stridor inspirační.

### Třecí pleurální šelest

Tento zvukový fenomén zní jako chůze po zmrzlém sněhu, nejlépe je slyšet v axilární oblasti při bazi plíce a pod úhlem lopatky, je charakteristický pro suchý zánět pohrudnice, při vzniku výpotku mizí.

### Bronchofonie

Bronchofonii, neboli hrudní hlas, vyšetřujeme tak, že vyzveme pacienta, aby například počítal (1, 2, 3), nebo aby opakoval výraz "třicet tři". Nad zdravou plící slyšíme hrudní hlas velmi nejasně. Jasně zřetelně lze hrudní hlas poslouchat nad oblastmi fyziologického trubicového dýchání. Nad ostatními oblastmi plicní tkáně jen při jejím patologickém zahuštění, kdy se zvyšuje její vodivost.

- **Zesílení** – nad kondenzovanou plicní tkání; při pneumonii a plicním infarktu,
- **zeslabení** – je slyšitelné nad výpotkem, při pneumotoraxu, atelektáze a při ztlustění pleury.

## Odkazy

### Použitá literatura

- KLENER, Pavel, et al. *Propedeutika ve vnitřním lékařství*. 2. vydání. Praha : Galén, Karolinum, 2006. 320 s. Kapitola 10.3.: Vyšetření hrudníku. s. 85-92. ISBN 80-7262-429-6.
- CHROBÁK, Ladislav, et al. *Propedeutika vnitřního lékařství*. 2. vydání. Praha : Grada, 2007. 243 s. Kapitola 5.: Vyšetření hrudníku. s. 51-66. ISBN 978-80-247-1309-0.

### Reference

1. CHROBÁK, Ladislav, et al. *Propedeutika vnitřního lékařství*. 2. vydání. Praha : GRADA Publishing, 2007. 243 s. ISBN 978-80-247-1309-0.