

Vyšetřovací metody v ORL/přehled

Nos

- **Anamnéza.**
- **Fyzikální vyšetření:** aspekce, palpce.
- **Instrumentální vyšetření:** přední rinoskopie, zadní rinoskopie.
- **Endoskopie nosu.**
- **Zobrazovací metody:** diafanoskopie, RTG, CT, MRI.
- **Další vyšetřovací metody:** cytologie nosní sliznice, mukociliární clearance, vyšetření β_2 -transferinu, cytologické vyšetření, bakteriologické vyšetření, nosní provokační testy, měření nosní průchodnosti (rinomanometrie, akustická rinometrie, PEF – peak expiration flow).

Hrtan

- **Anamnéza.**
- **Fyzikální vyšetření:** aspekce, palpce.
- **Instrumentální a endoskopická vyšetření:** nepřímá laryngoskopie, zvětšovací laryngoskopie, přímá laryngoskopie, fibrolaryngoskopie.
- **Stroboskopie.**
- **Zobrazovací metody:** CT, MRI, USG (lymfatické uzliny krku).

Ucho

Vyšetření ucha

- **Anamnéza.**
- **Fyzikální vyšetření:** aspekce, palpce.
- **Otoskopie** (okem nebo pomocí mikroskopu).
- **Zobrazovací metody:** RTG (projekce dle Schüllera, projekce dle Stenverse), CT, MRI.

Vyšetření sluchu

- **Vyšetření sluchu řečí.**
- **Ladičkové zkoušky** (Rinneho zkouška, Weberova zkouška, Schwabachova zkouška).
- **Tónová audiometrie.**
- **Slovní audiometrie.**
- **BERA** (brainstem evoked response audiometry).
- **Otoakustické emise.**

Hltan

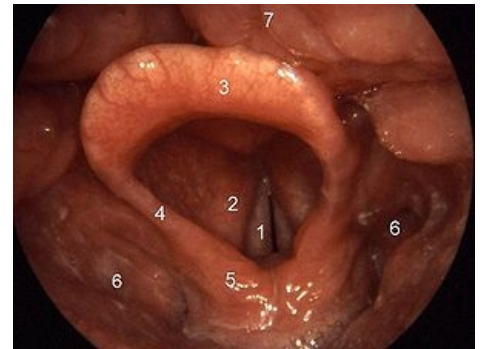
- **Anamnéza.**
- **Fyzikální vyšetření:** aspekce, aspekce po stlačení jazyka špachtlí, palpce.
- **Instrumentální a endoskopická vyšetření:** epifaryngoskopie zrcátkem nebo pomocí optik, zvětšovací laryngoskopie.
- **Panendoskopie:** celkové endoskopické vyšetření prováděné v celkové anestezii a zahrnující epifaryngoskopii, přímou laryngoskopii, hypofaryngoskopii a ezofagoskopii.
- **Zobrazovací metody:** CT, MRI, USG (lymfatické uzliny krku).

Štítná žláza

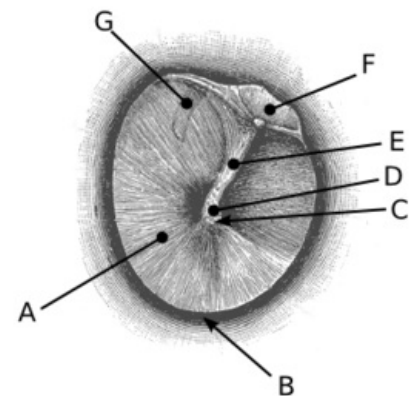
- **Anamnéza.**
- **Fyzikální vyšetření:** aspekce, palpce.
- **Zobrazovací metody:** USG, USG + FNAB (fine needle aspiration biopsy), scintigrafie, T, MRI.
- **Laboratorní testy:** volná frakce T_3 , T_4 , TSH, kalcitonin, protilátky proti štítné žláze.

Slinné žlázy

- **Anamnéza.**
- **Fyzikální vyšetření:** aspekce, palpce, bimanuální palpce.



Normální laryngoskopický nález: 1 – plica vocalis, 2 – plica vestibularis, 3 – epiglottis, 4 – plica aryepiglottica, 5 – tuberculum corniculatum et cuneiforme, 6 – recessus piriformes, 7 – kořen jazyka



Otoskopický obraz: A – pars tensa, B – annulus fibrocartilagineus, C – umbo, D – prominentia mallearis (krátký výběžek kladívka), E – stria mallearis (rukojeť kladívka), F – pars flaccida, G – dlouhé raménko kovádlíčky

- **Zobrazovací metody:** USG, USG + FNAB (fine needle aspiration biopsy), sialografie, CT, MRI.

Odkazy

Související články

- Vyšetření rovnovážného ústrojí
- Vyšetření sluchu

Použitá literatura

- KLOZAR, Jan, et al. Speciální otorinolaryngoskopie. 1. Praha : Galén, 2005. 224 s. ISBN 80-7262-346-X, ISBN 80-246-1125-2