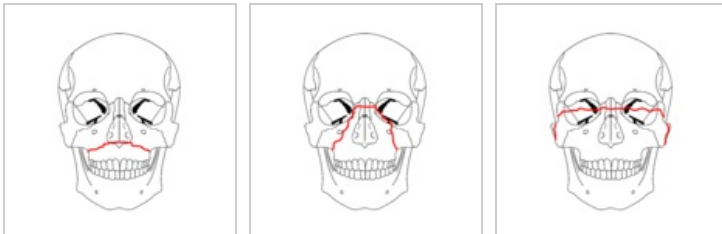


# Zlomeniny obličejového skeletu

Zlomeniny kostí obličeje dělíme na:

1. **poranění zubů + dentoalveolárního výběžku**
2. **poranění dolní obličejové etáže** (poranění TMK, zlomeniny dolní čelisti)
3. **poranění střední obličejové etáže** (nosní kůstky, nazomaxilární komplex, zlomenina typu *Le Fort I + II*, sagitální zlomenina horní čelisti + patrových kostí; zlomeniny zygomaticomaxilárního komplexu, lícního oblouku; zlomenina typu *Le Fort III*; „blow-out“ zlomenina)
4. **zlomeniny horní obličejové etáže** (zlomeniny lineární, impresivní, frontonazoetmoidální, zlomeniny oblasti sinus frontalis)
5. **frontobazální poranění**

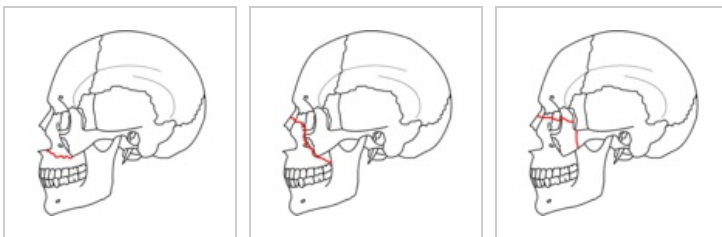
- časné + definitivní ošetření těchto zlomenin vede k lepším funkčním + estetickým výsledkům
- prognóza hojení zlomenin obličejového skeletu dobrá
- základem terapie repozice + fixace zlomenin
  - *provizorní fixace*: prakový obvaz brady + nosu, provizorní fixace zlomené horní čelisti dřevěnou špátlí, transportní dlaha
  - *definitivní fixace*: drátěné vazby, Ivyho klička, Sauerova dlaha, mezičelistní fixace, Adamsovy závěsy, kostní steh, minidestičky



Zlomenina Le Fort I

Zlomenina Le Fort II

Zlomenina Le Fort III



Zlomenina Le Fort I v profilu

Zlomenina Le Fort II v profilu

Zlomenina Le Fort III v profilu

## Odkazy

### Související články

- Poranění měkkých tkání obličeje
- Léčba čelistních zlomenin

### Použitá literatura

- MĚŠTÁK, Jan, et al. *Úvod do plastické chirurgie*. 1. vydání. Praha : Univerzita Karlova v Praze - Nakladatelství Karolinum, 2005. 125 s. ISBN 80-246-1150-3.



### Článek neobsahuje vše, co by měl.

Můžete se přidat k jeho autorům ([https://www.wikiskripta.eu/index.php?title=Zlomeniny\\_obli%C4%8Dejov%C3%A9ho\\_skeletu&action=history](https://www.wikiskripta.eu/index.php?title=Zlomeniny_obli%C4%8Dejov%C3%A9ho_skeletu&action=history)) a jej.

O vhodných změnách se lze poradit v diskusi.

